

# ECOGRAFÍA FAST EN LA EVALUACIÓN DE PACIENTES TRAUMATIZADOS

## FAST ULTRASOUND IN THE EVALUATION OF TRAUMATIC PATIENTS

DR. FELIPE CATÁN G. (1), (2); DRA. DIVA VILLAO M. (1), (2); DR. CRISTIÁN ASTUDILLO D. (1)

1. SERVICIO DE URGENCIA Y CIRUGÍA HOSPITAL DEL SALVADOR.

2. SERVICIO DE URGENCIA Y CIRUGÍA CLÍNICA VESPUCCIO.

Email: catanfelipe@yahoo.com

### RESUMEN

*El manejo inicial de los pacientes politraumatizados es uno de los mayores desafíos de la práctica clínica, ya que se requiere tomar decisiones muy rápidas basadas principalmente en criterios clínicos. La ecografía FAST ha demostrado ser útil para la detección de sangrado en el tórax y el abdomen, además de permitir detectar taponamiento cardíaco en paciente con trauma torácico penetrante y sospechar la presencia de neumotórax. Esto la ha transformado en una herramienta valiosa para la toma de decisiones terapéuticas en pacientes traumáticos, así como para la selección de pacientes en situaciones de catástrofes.*

*Palabras clave: FAST, ecografía, trauma.*

### SUMMARY

*Initial management of trauma patients is one of the greatest challenges in clinical practice, because it requires very quick decision based primarily on clinical criteria. FAST ultrasound has proven useful for detecting bleeding in the chest and abdomen, for detecting cardiac tamponade in penetrating chest trauma patient and suspect the presence of pneumothorax. This has become a valuable tool for therapeutic decision making in trauma patients, as well as the selection of patients in disaster situations.*

*Key words: FAST, Ultrasound, Trauma.*

### INTRODUCCIÓN

El manejo inicial de los pacientes politraumatizados es uno de los mayores desafíos de la práctica clínica ya que se requiere tomar decisiones muy rápidas basadas principalmente en criterios clínicos. Los exámenes de apoyo requieren de varios minutos, movilizar al paciente o enviar muestras a laboratorio.

Se hizo cada vez más necesario poder disponer de exámenes rápidos, realizados en la cama del paciente. Por ello se fueron implementando salas de reanimación con equipos de rayos X portátiles y posibilidad de realizar procedimientos invasivos para identificar focos de sangrado como el lavado peritoneal diagnóstico (LPD).

Durante los últimos 30 años la ecografía de urgencia se ha validado y masificado, ya que en estos minutos críticos permite evaluar en forma rápida y no invasiva al paciente y evidenciar o descartar focos de sangrado y algunas lesiones asociadas.

### HISTORIA

Desde que los cursos Advanced Trauma Life Support (ATLS) sistematizaron y ordenaron la atención de los pacientes politraumatizados se confirmó que la principal causa de muerte prevenible en este tipo de pacientes es el trauma abdominal con sangrado no detectado.

Con el objeto de identificar un sangrado abdominal oculto, el lavado peritoneal diagnóstico se transformó en una herramienta ampliamente utilizada y se transformó en el "gold standard" de la evaluación abdo-

minal de pacientes politraumatizados. Este método presenta una excelente sensibilidad, tanto que en ocasiones se operaban pacientes con hemorragias poco significativas.

Los primeros reportes de uso de ecografía en el contexto de pacientes politraumatizados se originaron en Europa y se enfocaron en evaluar pacientes con trauma abdominal cerrado, buscando lesiones que en las horas siguientes pudieran complicarse y que por ello requerían una observación más estricta. Su objetivo principal fue detectar hematomas subcapsulares esplénicos que fueran susceptibles de crecer y romperse en un segundo tiempo o confirmar la ruptura de éstas (1, 2).

En los años posteriores la posibilidad de contar con equipos móviles permitió ir evaluando algunos pacientes directamente en los servicios de urgencia. En 1984 Tiling publicó uno de los trabajos clásicos en el uso de la ecografía en urgencia, ya que fue el primero que comparó la ecografía con el lavado peritoneal diagnóstico. Para ello le realizó ecografía a un grupo de 435 pacientes. Se les realizó ecografía y luego LPD y se siguió su evolución encontrándose una sensibilidad de 93% para el LPD y 86% para la ecografía, con una especificidad similar entre 89 y 92% (3).

El término de ecografía FAST (Focused Abdominal Sonography for Trauma) fue acuñado por Grace Rozycki y colaboradores en 1995(4). Ha sido usado para referirse a distintas formas de usar la ecografía para evaluar pacientes con trauma abdominal, pero su concepto general se refiere a una ecografía abdominal de urgencia orientada a la detección de líquido libre en el abdomen.

En 1997 el curso ATLS incluyó la ecografía fast como un método alternativo al lavado peritoneal diagnóstico en la evaluación de pacientes con trauma abdominal cerrado (5).

**TÉCNICA**

Los equipos necesarios para poder realizar una ecografía FAST son ecógrafo básico con un transductor convexo para ecografía abdominal con frecuencias de 2.5 a 6 MHz, un sistema de registro de la imagen, ya sea en papel o digital, ya que la imagen puede ser útil en el seguimiento del paciente o desde el punto de vista médico legal.

Pero el punto fundamental es contar con personal entrenado para realizar el examen. Se sabe que la ecografía es un examen operador dependiente y por ello han existido distintas opiniones sobre qué médicos deben realizar el examen y cuál es el entrenamiento mínimo que se requiere para lograr resultados adecuados.

La técnica de la ecografía FAST incluye la exploración de cuatro zonas del abdomen en busca de líquido libre.

**Cuadrante superior derecho:** En esta ubicación uno logra visualizar el hígado, riñón y seno costofrénico derecho y se identifica el espacio hepatorenal (Figuras 1 y 2).

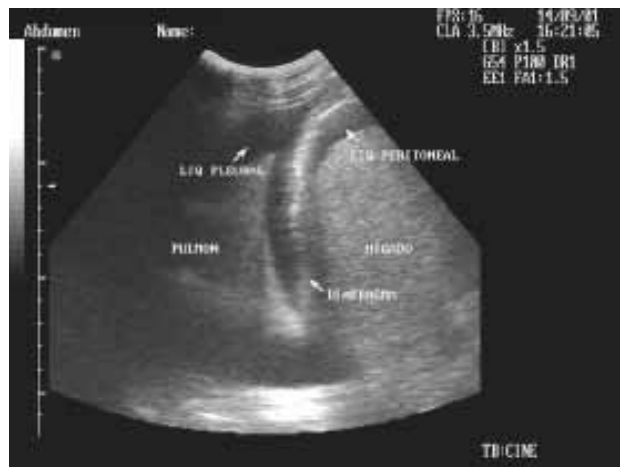

Figura 1. Visión ecográfica del cuadrante superior derecho del abdomen de un paciente politraumatizado, en la que se aprecia líquido libre abdominal (subfrénico) y simultáneamente líquido libre en cavidad pleural.

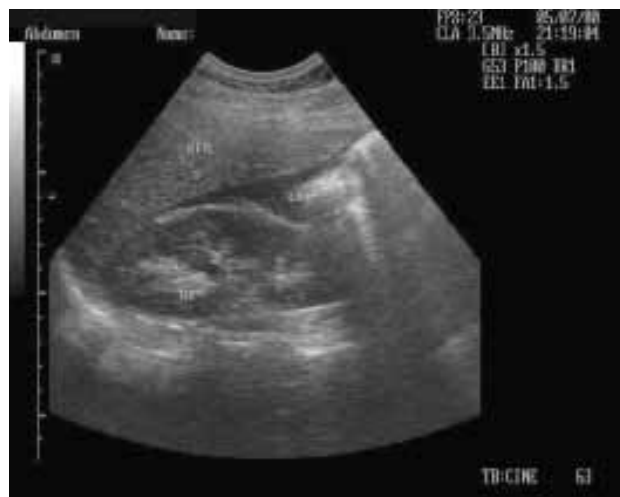

Figura 2. Visión ecográfica del espacio de Morison en un paciente politraumatizado en la que se aprecia líquido libre abdominal.

**Epigastrio:** en esta ventana se logra evaluar el lóbulo izquierdo del hígado, la parte alta de los grandes vasos y orientando el transductor a cefálico e izquierda se ve el corazón y pericardio (Figura 3).

**Cuadrante superior izquierdo:** donde se debe visualizar bazo, riñón izquierdo y el espacio esplenorenal.

**Pelvis:** En esta ubicación debe identificarse la vejiga y el espacio rectovesical en hombres y el útero y el espacio de Douglas en la Mujer (Figura 4).

Una evaluación con técnica FAST demora entre 2 y 3 minutos; el examen puede realizarse ya sea durante la evaluación inicial o secundaria; la decisión del momento en que se realizará se ve influenciada por factores como el número de médicos disponibles para atender al pacien-

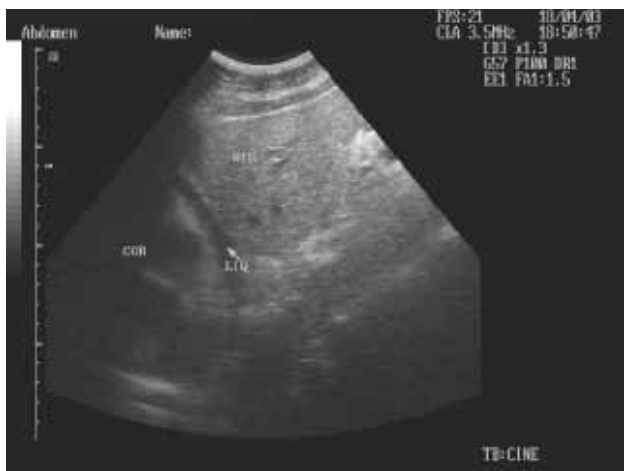

Figura 3. Visión ecográfica del corazón y pericardio de un paciente con un taponamiento cardiaco secundario a una herida penetrante torácica.

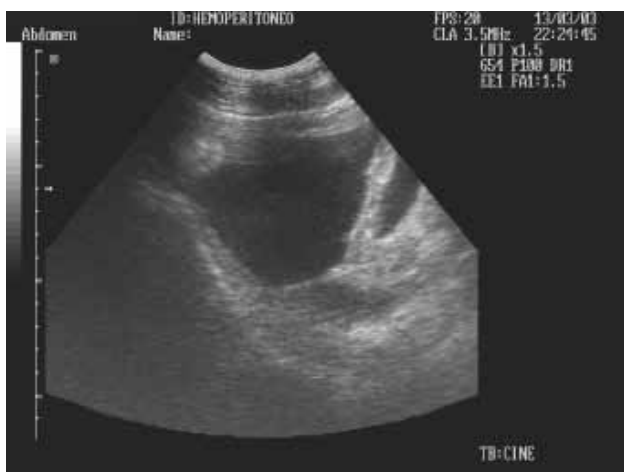

Figura 4. Visión ecográfica de la cavidad pelviana, donde se aprecia la vejiga parcialmente colapsada y abundante líquido libre.

te, la ubicación y movilidad del ecógrafo que se utilice y el número de maniobras que se estén realizando en ese momento y el número de víctimas que están llegando a Urgencia.

En nuestra experiencia en un Servicio de Urgencia como el del Hospital del Salvador, que cuenta con varios médicos, la ecografía FAST se realiza dentro de la evaluación inicial, en cuanto se pueda exponer adecuadamente el tórax y el abdomen del paciente. Debe recordarse que en un paciente en decúbito dorsal las zonas más declive de la cavidad abdominal son el espacio de Morison y la cavidad pelviana.

#### CANTIDAD DE LÍQUIDO DETECTABLE

Cuando se comenzó a utilizar la ecografía en el manejo de politraumatizados surgió la duda sobre ¿cuánta sangre debe existir en el peritoneo para

que sea detectable? y ¿en qué sitio se ve con más facilidad? Para responder estas preguntas Branney y colaboradores realizaron ecografía visualizando en forma continua el espacio hepatorenal o de Morison en pacientes con trauma abdominal mientras se realizaba el lavado peritoneal diagnóstico, registrando el volumen infundido al momento de comenzar a visualizarse líquido libre (6). Luego se descartaron todos aquellos pacientes en que el LPD fue positivo. De esta forma se encontró que en decúbito dorsal se comenzaba a ver líquido libre en promedio al infundir 619 ml, y que luego de administrar un litro en el 97% de los casos se veía líquido libre. En un estudio similar pero con el paciente con 5 grados de inclinación en posición de Trendelenburg, este promedio fue de 444 ml (7).

Debe hacerse notar que el catéter del LPD se introduce hacia la pelvis, lo que podría explicar por qué un estudio similar, aunque con muy pocos pacientes, manteniendo el transductor en la pelvis, fue capaz de detectar líquido al infundir sólo 100 ml(8). Estudios más confiables, con un número mayor de pacientes, utilizando las cuatro vistas del FAST, han demostrado que se pueden detectar volúmenes cercanos a 250 ml (9).

A pesar que la ecografía FAST es una excelente herramienta, su utilidad puede verse limitada en algunas condiciones (10).

Las principales dificultades se ven en las siguientes condiciones:

- Enfisema subcutáneo extenso, que limita una adecuada ventana acústica
- Quemaduras en área abdominal
- Fracturas costales bajas que impiden ejercer presión con el transductor
- Obesidad que limita una adecuada ventana acústica.

#### Ventajas adicionales de la ecografía FAST

Si bien el objetivo inicial del uso de la ecografía en trauma fue la búsqueda de líquido libre abdominal, la experiencia inicial de Tiling demostró que su uso permite detectar la presencia de hemotórax, al visualizar los senos costofrénicos derechos e izquierdos (11).

En 1992 Plummer demostró la utilidad de la ecografía en la detección de hemopericardio en pacientes con trauma torácico penetrante, comparando un grupo de pacientes con trauma torácico penetrante en que se evaluó el pericardio con ecografía dentro de su atención inicial, con un grupo de pacientes similares, al que no se le realizó la ecografía dentro de su estudio inicial. El grupo sometido a ecografía demoró significativamente menos en llegar a cirugía y la sobrevida fue de 100% en contra de un 57% de sobrevida en el grupo control (12).

En la actualidad la ecografía es el método de elección para evaluar pacientes con heridas penetrantes torácicas en que se sospecha taponamiento cardiaco, por ello se ha incluido en forma rutinaria dentro de la ecografía FAST (13).

En 1986 Ranaten, un veterinario que trabajaba con caballos, fue el primero en reportar el uso de ecografía para identificar un neumotórax (14). Esta técnica se basa en que al visualizar un tórax normal con ecografía se genera un artefacto llamado "cola de cometa" y que se desplaza con la ventilación a medida que la pleura visceral se desplaza sobre la parietal. Cuando existe un neumotórax este artefacto desaparece por el

aire acumulado entre las pleuras. Varias experiencias han validado el rol de la ecografía de urgencia en la detección de neumotórax, por lo que en algunos reportes se sugiere incluir esta evaluación en la ecografía FAST, lo que se ha denominado eco eFAST (15, 16).

Brook, estudió con radiografía de tórax, ecografía y tomografía computada 388 campos pulmonares en 169 pacientes. La tomografía demostró 43 casos de neumotórax, de ellos 34 fueron pequeños y 9 moderados. La radiografía de tórax detectó sólo 7 de los casos (16%), la ecografía detectó 23 casos (53%). En comparación con la tomografía, la ecografía presenta una sensibilidad de 47%, una especificidad de 99%. Se debe hacer notar que la ecografía detectó todos los casos moderados y que ninguno de los 20 casos que no detectó requirió pleurotomía durante su evolución (17).

Por la conocida utilidad de la ecografía en control y seguimiento del embarazo y por la limitación del uso de exámenes que usan rayos X en embarazadas, la ecografía es el método de elección en la evaluación de paciente embarazadas que son víctimas de accidentes o violencia, tanto para la detección de líquido libre como en determinar el estado de la unidad fetoplacentaria (18, 19). En nuestra experiencia (datos no publicados) de 22 pacientes embarazadas con trauma abdominal o politraumatismo no se encontraron casos con líquido libre, pero se demostró un caso de mortalidad fetal por desprendimiento de placenta.

El examen físico abdominal en pacientes pediátricos politraumatizados es difícil y poco confiable, por lo que se requiere de exámenes de imagen. A diferencia de lo demostrado en adultos, en niños se han obtenido algunos resultados dispares con algunos trabajos que demuestran sensibilidades menores al 35% (20). Sin embargo, la mayoría de las investigaciones realizadas han obtenido sensibilidades del 81 a 97% (21, 22). Soudack demostró una sensibilidad del 92% y una especificidad de 97% en la ecografía FAST realizada en niños (23).

El uso de la eco FAST asociado al triage tradicional ha demostrado ser útil en definir en forma rápida la conducta en caso de catástrofes como se ha demostrado en terremotos como el de Armenia y como en el reciente de Wenchuan, en China (24-26).

En pacientes hemodinámicamente estables con eco FAST negativa se recomienda, de persistir alguna sospecha clínica, repetir una nueva ecografía dentro de las primeras 24 horas ya que permite detectar líquido libre o lesiones no evidentes en el examen inicial (27, 28).

### **ENTRENAMIENTO Y REQUISITOS PARA LA ADQUISICIÓN DE HABILIDADES**

Las recomendaciones para la formación de médicos no radiólogos en la evaluación ecográfica del paciente traumatizado pueden variar.

Hay una serie de publicaciones que sugiere que los períodos de formación cortos, de 4 a 8 horas de duración, son suficientes para transmitir los conocimientos y habilidades necesarias para la realización del FAST (29).

El curriculum educativo debe incluir tanto la enseñanza teórica con clases, como la práctica, la cual dependerá de la disponibilidad de recursos. La instrucción didáctica debe incluir los principios generales de ecografía y las indicaciones para la realización del examen y cómo debe ser interpretada. La adición de imágenes fotográficas y revisión de videos de casos reales resultan ser un útil instrumento para la educación.

Un curso formal debe estar enfocado a la adquisición de habilidades necesarias para reconocer la presencia de líquido libre intraperitoneal y no sólo al análisis anatómico normal, enfrentando a los alumnos a situaciones reales de identificación de hallazgos positivos con la intención de aumentar las posibilidades de reconocimiento de éstos en situaciones reales.

El uso de simuladores que se han desarrollado en los últimos años y el contar con la colaboración, como modelos, de pacientes usuarios de diálisis peritoneal o con ascitis, permite una mejor adquisición de destrezas. En algunos países, una vez completado, el curso el alumno debe realizar una serie de exámenes supervisados antes de encontrarse acreditado para la realización de esta técnica.

El número necesario de exámenes supervisados para evitar el efecto de la curva de aprendizaje se consideró en un consenso inicial en 200 (30). Sin embargo una año después Scalea demostró que la realización de un número de 100 exámenes eleva la sensibilidad del usuario, disminuyendo considerablemente el tiempo de realización del examen (menos de 3 minutos) (31).

Otros estudios han demostrado que se alcanza un adecuado entrenamiento con cifras cercanas a 25 exámenes supervisados (9, 32, 33). Incluso se ha objetivado que en residentes de cirugía la curva de aprendizaje es casi inexistente (34).

La guía Ges de manejo de pacientes politraumatizados recomienda el entrenamiento de médicos en cursos de ocho horas con una fase teórica y otra práctica, sin que se especifique un seguimiento posterior (35).

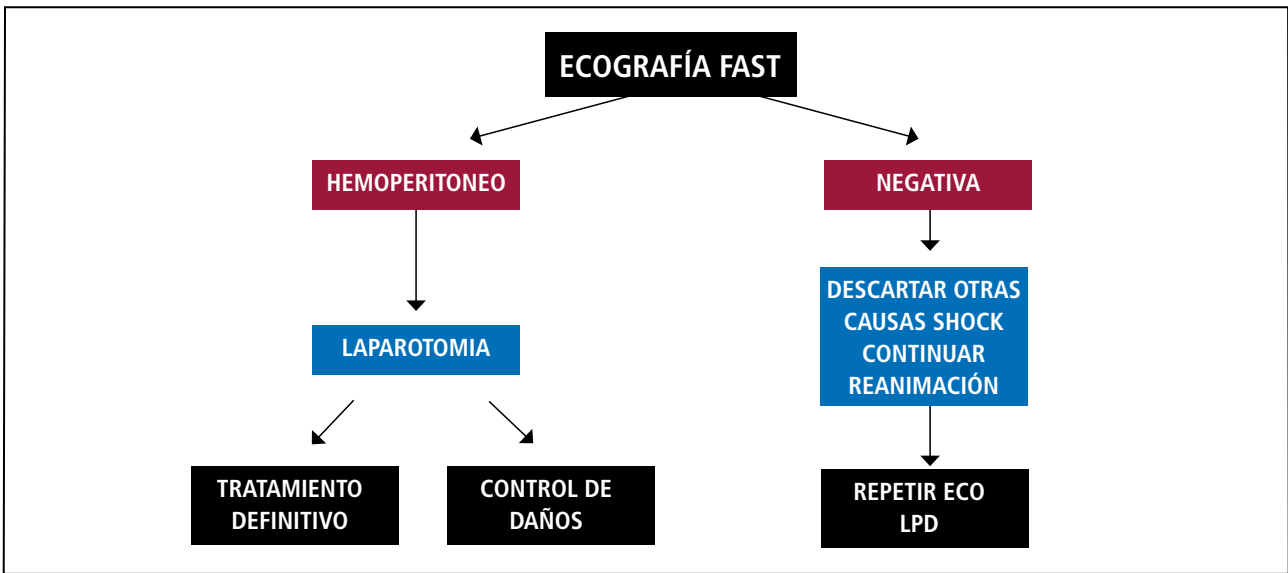
En la actualidad el entrenamiento de esta técnica debería estar incorporado dentro de la formación de especialistas que trabajan en urgencias. Para aquellos médicos de urgencia o cirujanos sin entrenamiento previo, los cursos en formato de ocho horas permiten capacitar en forma adecuada para el uso de esta herramienta.

### **RECOMENDACIONES ACTUALES**

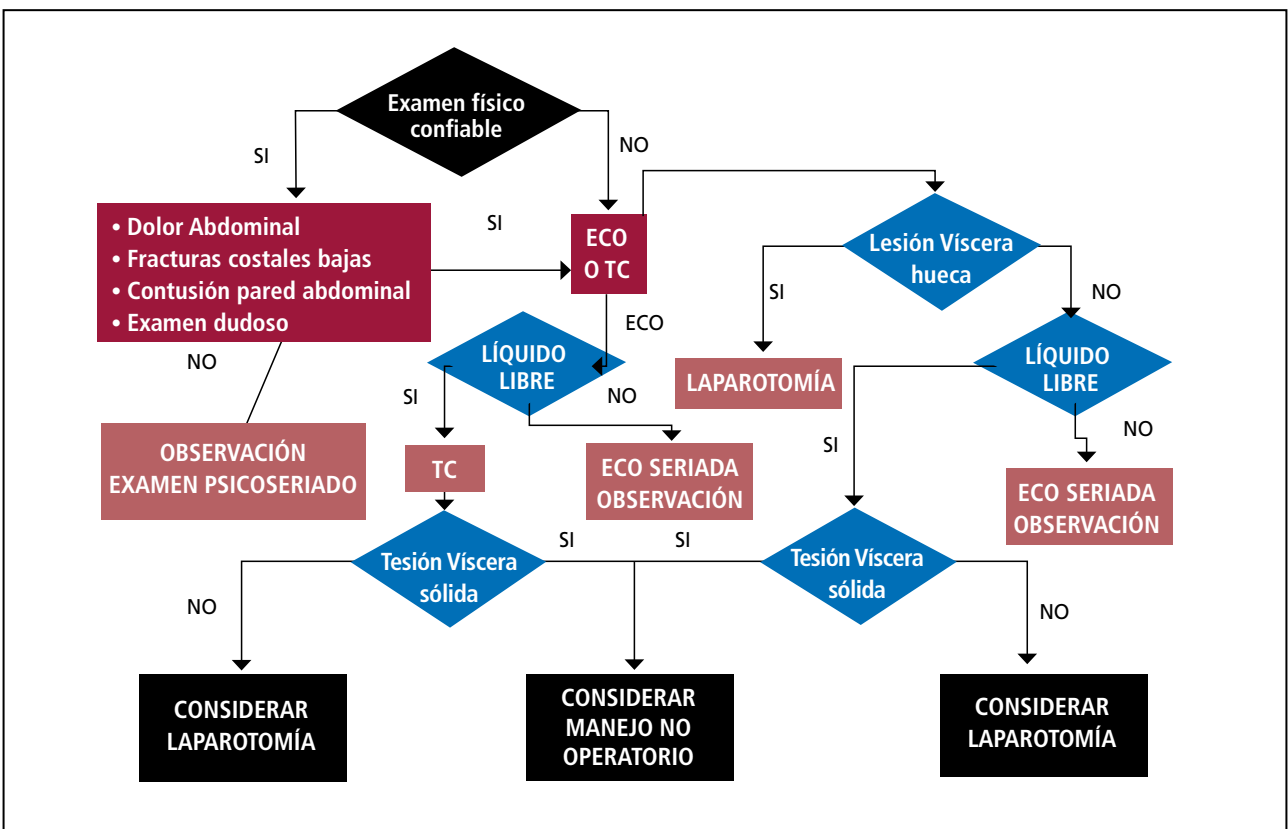
Múltiples artículos científicos han validado el uso de la ecografía FAST en el contexto de la evaluación de pacientes politraumatizados (30, 36, 37).

La guía ministerial GES de manejo del paciente politraumatizado reforzó la utilidad de este método, generando dos diagramas de flujo de manejo dependiendo del estado hemodinámico del paciente con trauma abdominal (35) (Figuras 5 y 6).

**FIGURA 5. FLUJOGRAMA DE MANEJO DEL TRAUMA ABDOMINAL CERRADO EN PACIENTES POLITRAUMATIZADOS HEMODINÁMICAMENTE INESTABLES**



**FIGURA 6. FLUJOGRAMA DE MANEJO DE TRAUMATISMO ABDOMINAL CERRADO EN PACIENTES POLITRAUMATIZADOS HEMODINÁMICAMENTE ESTABLES**



En pacientes con inestabilidad hemodinámica la detección de líquido libre abdominal representa una indicación de cirugía inmediata. En pacientes con líquido libre y hemodinamia estable, debiera realizarse un TAC de abdomen para descartar lesiones asociadas y poder intentar un manejo no quirúrgico.

De acuerdo a la literatura y a la recomendación del Ministerio de Salud, a la evaluación abdominal debiera agregarse en forma rutinaria la evaluación de pleura en búsqueda de hemotórax, neumotórax y la exploración pericárdica.

En la literatura nacional sólo existen dos trabajos que evalúan el uso de ecografía en urgencia. Uno relacionado con directamente con la atención de pacientes y el otro relacionado a docencia de ecografía de urgencia, ambos con resultados concordantes con la literatura internacional (39, 40).

## CONCLUSIÓN

La ecografía con técnica FAST es una herramienta extremadamente útil y costo efectiva en el manejo inicial de pacientes politraumatizados.

## REFERENCIAS BIBLIOGRÁFICAS

- Kristensen J, Buemann B, Keuhl E. Ultrasonic scanning in the diagnosis of splenic haematomas. *Acta Chir Scand* 1971;137:653-7.
- Ascher W, Parvin S, Virgilio R. Echographic evaluation of splenic injury after blunt trauma. *Radiology* 1976;118:411-5.
- Tiling T, Schmid A, Maurer J, Kaiser G: Wertigkeit der ultraschalldiagnostik beim stumpfen bauchtrauma. *Hefte Unfallheilkd* 1984;163:79.
- Rozycki GS, Ochsner MG, Schmidt JA, Frankel HL, Davis TP, Wang D, et al. A prospective study of surgeon-performed ultrasound as the primary adjuvant modality for injured patient assessment. *J Trauma* 1995;39(3):492-8 [discussion: 498-500].
- American College of Surgeons. *Advanced trauma life support for physicians*. Chicago:ACS; 1997.
- Branney S, Wolfe R, Moore E: Quantitative sensitivity of ultrasound in detecting free intraperitoneal fluid. *J Trauma* 1995; 39:375-380.
- Jehle D, Abrams B, Sukumvanich P, et al: Ultrasound for the detection of intraperitoneal fluid: The role of Trendelenberg positioning. *Acad Emerg* 1995; 2:407.
- Von Kuenssberg D, Stiller G, Wagner D. Sensitivity in Detecting Free Intraperitoneal Fluid With the Pelvic Views of the FAST Exam. *Am J Emerg Med* 2003;21:476-478.
- Gracias V, Frankel H, Gupta R, et al. Defining the learning curve for the Focused Abdominal Sonogram for Trauma (FAST) examination: implications for credentialing. *Am Surg* 2001;67:364-8.
- Yoshii H, Sato M, Yamamoto S, et al. Usefulness and limitations of ultrasonography in the initial evaluation of blunt abdominal trauma. *J Trauma* 1998;45: 45-51.
- Tiling T, Luecke F, Kaiser G: Die wertigkeit des ultraschalls beim stumpfen bauchtrauma. *Unfallmedizinische Tagungen der Landesverbaende der gewerblichen Berufsgenossenschaften* 1980; 40:103-107.
- Plummer D, Brunett D. Emergency department echocardiography improves outcome in penetrating cardiac injury. *Ann Emerg Med* 1992;21:709-12.
- Rozycki G, Feliciano D, Ochsner M, et al. The role of ultrasound in patients with possible penetrating cardiac wounds: a prospective multicenter study. *J Trauma* 1999;46:543-51.
- Ranaten N. Diagnostic ultrasound: diseases of the thorax. *Vet Clin N Am* 1986;2:49-66.
- Dulchavsky S, Schwarz K, Kirkpatrick A, et al. Prospective evaluation of thoracic ultrasound in the detection of pneumothorax. *J Trauma* 2001;50:201-5.
- Chan SS. Emergency bedside ultrasound to detect pneumothorax. *Acad Emerg Med* 2003;10(1):91-4.
- Brook O; Beck-Razi N; Abadi S; Filatov J; Ilivtzki A; Litmanovich D; Gaitini D: Sonographic detection of pneumothorax by radiology residents as part of extended focused assessment with sonography for trauma. *J Ultrasound Med* 2009; 28: 749-55.
- Mattox K, Goetzl L. Trauma in pregnancy. *Crit Care Med* 2005;33(Suppl 10):385-9.
- Meroz Y, Elchalal U, Ginosar Y. Initial Trauma Management in Advanced Pregnancy. *Anesthesiology Clin* 2007;25: 117-129.
- Patel J, Tepas J. The efficacy of focused abdominal sonography for trauma (FAST) in the assessment of injured children. *J Pediatr Surg* 1999;34:44-7.
- Soundappan S, Holland A, Cass D, et al. Diagnostic accuracy of surgeon-performed focused abdominal sonography (FAST) in blunt paediatric trauma. *Injury* 2005;36:970-5.
- Benya E, Lim-Dunham J, Landrum O, et al. Abdominal sonography in examination of children with blunt abdominal trauma. *AJR Am J Roentgenol* 2000;174:1613-6.
- Soudack M, Epelman M, Maor R, et al. Experience with focused abdominal sonography for trauma (FAST) in 313 pediatric patients. *J Clin Ultrasound*; 32:53-61.
- Sarkisian A, Khondkarian R, Amirbekian N, et al: Sonographic screening of mass casualties for abdominal and renal injuries following the 1988 Armenian earthquake. *J Trauma* 1991; 31:247-250.
- Ma J, Norvell J, Subramanian S. Ultrasound applications in mass casualties and extreme environments. *Crit Care Med* 2007; 35, 275-79.
- Dan D; Mingsong L; Jie T; Xiaobo W; Zhong C; Yan L; Xiaojin L; Ming C: Ultrasonographic applications after mass casualty incident caused by Wenchuan earthquake. *J Trauma* 2010; 68: 1417-20.
- Jehle D: Bedside ultrasonic evaluation of hemoperitoneum: The time has come. *Acad Emerg Med* 1995 2: 407.
- Blackbourne LH, Soffer D, McKenny M, et al. Secondary ultrasound examination increases the sensitivity of FAST exam in blunt trauma. *J Trauma* 2004; 57(5):934-8.
- Thomas B, Falcone RE, Vasquez D, et al. Ultrasound evaluation of blunt abdominal trauma: program implementation, initial experience, and learning curve. *J Trauma*. 1997; 42: 384-90.
- Scalea TM, Rodriguez A, Chiu WC, et al. Focused assesment with sonography for trauma (FAST): results from an international consensus conference. *J Trauma*. 1999; 46:466-72.
- Shackford SR, Rogers FB, Osler TM, Trabulsky ME, Clauss DW, Vane DW. Focused abdominal sonogram for trauma: the learning curve of nonradiologist

clinicians in detecting hemo- peritoneum. *J Trauma*. 1999; 46:553-64.

**31.** Philip N. Salen, MD, Scott W. Melanson, MD, Michael B. Heller, MD. The Focused Abdominal Sonography for Trauma (FAST) Examination: Considerations and Recommendations for Training Physicians in the Use of a New Clinical Tool. *Academic Emergency Medicine* • February 2000, Volume 7, Number 2.

**32.** Shackford SR, Rogers FB, Osler TM, Trubusly ME, Clauss DW, Vane DW. Focused abdominal sonogram for trauma: the learning curve of nonradiologist clinicians in detecting hemoperitoneum. *J Trauma* 1999;46(4):553-62 [discussion: 562-4].

**33.** Thomas B, Falcone RE, Vasquez D, Santanello S, Townsend M, Hockenberry S, et al. Ultrasound evaluation of blunt abdominal trauma: program implementation, initial experience, and learning curve. *J Trauma* 1997;42(3):384-8 [discussion: 388-90].

**34.** Smith RS, Kern SJ, Fry WR, Helmer SD. Institutional learning curve of surgeon performed trauma ultrasound. *Arch Surg* 1998;133(5):530-5 [discussion: 535-6].

**35.** MINISTERIO DE SALUD. Guía Clínica Politraumatizado. Santiago: Minsal, 2007.

**36.** Tso P, Rodriguez A, Cooper C, Militello P, et al. Sonography in blunt abdominal trauma: a preliminary progress report. *J Trauma* 1992;33:39-43[discussion:43-4].

**37.** Rozycki G, Ochsner M, Feliciano D, et al. Early detection of hemoperitoneum by ultrasound examination of the right upper quadrant: a multicenter study. *J Trauma* 1998;45:878-83.

**38.** Rose J, Richards J, Bair A, Battistella F, McGahan J, Kuppermann N. The ultrasound is positive, now what? Derivation of a clinical decision rule for predicting therapeutic laparotomy among adult patients with a positive trauma ultrasound. *Acad Emerg Med* 2002;9:463-4.

**39.** Catán F, Altamirano C, Salas C, et al . Ecografía realizada por cirujanos en el manejo de pacientes con trauma. *Rev. méd. Chile* 2002; 130: 892-896.

**40.** Lagos D, Freitte X, Rivero G, et al. Experiencia en cursos de capacitación en ecotomografía abdominal en patologías de urgencia. *Rev. Chilena de Cirugía*. 2010; 62: 183-187.

Los autores declaran no tener conflictos de interés, en relación a este artículo.