

¿Existe la memoria auditiva?

Caso clínico sugerente de que la memoria auditiva sí existe

Dres. [Marcos Goycoolea Vial](#)(1,3), José Luis Cárdenas(2), [Manuel Pérez](#)(1), Gumaro Martínez(3),
Raúl Poblete(3)

1.Clinica Las Condes, 2.Universidad de Santiago, 3.Hospital Militar .

Una mujer de 56 años consulto con una pérdida súbita de audición izquierda. Con síntomas vestibulares asociados.

Historia remota

Doce años atrás tuvo una pérdida subita de audición derecha asociada con síntomas vestibulares; fue evaluada y tratada en otra institución. Se le hizo una audiometría que confirmó el diagnóstico, y los estudios radiológicos de oído interno fueron normales. Se le hizo un procedimiento de "coccleostomía" temprano (durante los primeros días de ocurrida la pérdida). El procedimiento consistió en remover la cubierta ósea del promontorio, dejando el mucoperiostio en contacto directo con la cóclea (con la idea de mejorar la vascularización de ésta). El procedimiento no resultó en mejoría auditiva y la paciente quedó con una perforación timpánica. En las semanas que siguieron al procedimiento los síntomas vestibulares cedieron y a la pérdida auditiva se agregó un tinnitus tolerable. Se intentó una timpanoplastía 6 meses después, pero el injerto no tomó. No recibió más tratamiento. Excepto por lo descrito, la paciente había sido sana. No tenía historia otológica de infección, trauma, o exposición a ruidos o medicamentos ototóxicos. No tenía antecedentes de enfermedad cardiovascular, tiroídea, hematológica, inmunológica, alérgica, metabólica, o psiquiátrica (personal o familiar).

Historia actual

Consultó 6 días después de sus síntomas iniciales. Sus síntomas vestibulares habían disminuido, pero su audición se mantenía baja. Su temperatura estaba levemente elevada (37.4 C). y en vez de tinnitus ella tenía la sensación de escuchar música "popular." Describía la música muy claramente y era enfática al respecto. No habían síntomas o signos otológicos, visuales o neurológicos asociados. Ella estaba perfectamente orientada en el tiempo y el espacio, y estaba muy preocupada y sorprendida por la sensación de escuchar música. El examen clínico mostró una perforación timpánica derecha central y seca. Su oído izquierdo tenía un tímpano levemente congestivo, pero sin infección o efusión en el oído medio. En el examen de diapasones (512 Hertz) el test de Weber lateralizaba a izquierda. En el test de Rinne, la conducción aérea era mejor a la ósea. El resto del examen otorrinológico era normal. Las pruebas cerebelosas eran normales.

El audiograma mostró una pérdida total a derecha y una pérdida neurosensorial a izquierda (Figura 1).

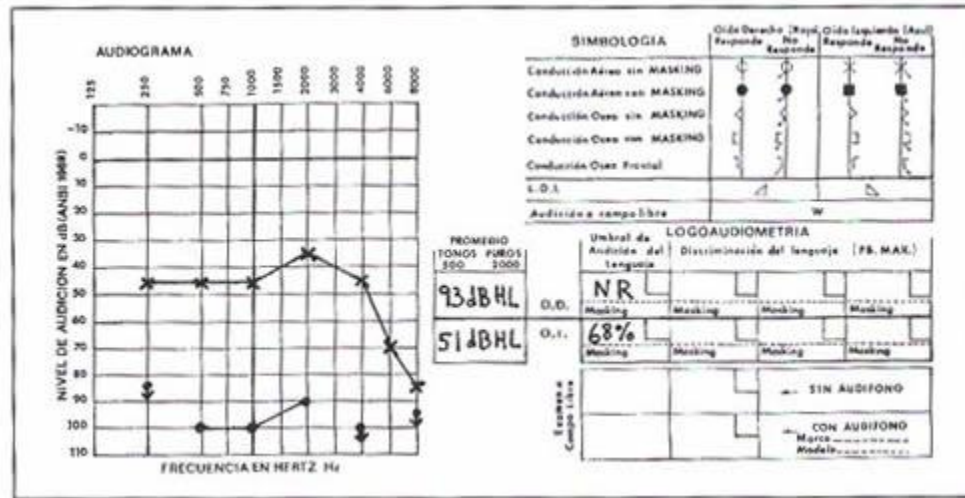


Figura 1. Audiometría que muestra una pérdida auditiva total en el oído derecho, y una pérdida neurosensorial en el izquierdo.

El hemograma mostró un hematocrito de 37% con 12.2 gr % de hemoglobina. Los leucocitos eran 7000 por mm³ con 2 eosinófilos, 6 baciliformes, 55 neutrófilos, 32 linfocitos y 5 monocitos. La velocidad de sedimentación era de 85 mm en 1 hora. Se solicitó además perfil bioquímico, VDRL, T3, T4, TSH, anticuerpos antinucleares, factor reumatoideo, nivel de inmunoglobulinas y de complemento y una tomografía axial computada de oído y fosa posterior. Todos estos exámenes fueron normales. Con estos resultados se sospecho una posible Vasculitis y se inició tratamiento con prednisona en dosis decrecientes (empezando con 60 mg), amoxicilina 500 mg cada 8 horas y cinarizina 75 mg cada 12 horas.

Se solicitó una interconsulta al cirujano vascular para evaluación de la circulación carotídea y vertebral. El ecodoppler fue reportado como morfológicamente y hemodinámicamente normal, con una predominancia izquierda en las arterias vertebrales. El cirujano vascular estuvo de acuerdo con el diagnóstico y tratamiento tentativo y sugirió agregar ácido acetil salicílico 325 mg cada 12 horas. La paciente volvió a control a las tres semanas. La velocidad de sedimentación era de 35 mm en 1 hora. Los síntomas vestibulares habían cedido pero su audición, a pesar de estar mejor, no se había recuperado a niveles previos. Sin embargo, la música había cambiado, y ahora podía escuchar danzas españolas que podía describir perfectamente. Ella no recordaba haber escuchado estas canciones con anterioridad. Mientras fue a hacerse una audiometría, su hermana mayor muy sorprendida, nos contó que las canciones españolas que su hermana describía eran las mismas que le tocaban cuando era niña y tenía clases de danza española.

Se hizo entonces un electroencefalograma que mostró actividad de ondas lentas paroxísticas bi-hemisféricas con predominancia bi-temporal (Figuras 2 y 3). Se mantuvo el tratamiento con ácido acetil salicílico y cinarizina por tres meses y se adaptó un audifono. La audición se estabilizó, la música desapareció, y se ha mantenido estable y asintomática hasta la fecha, teniendo controles anuales.

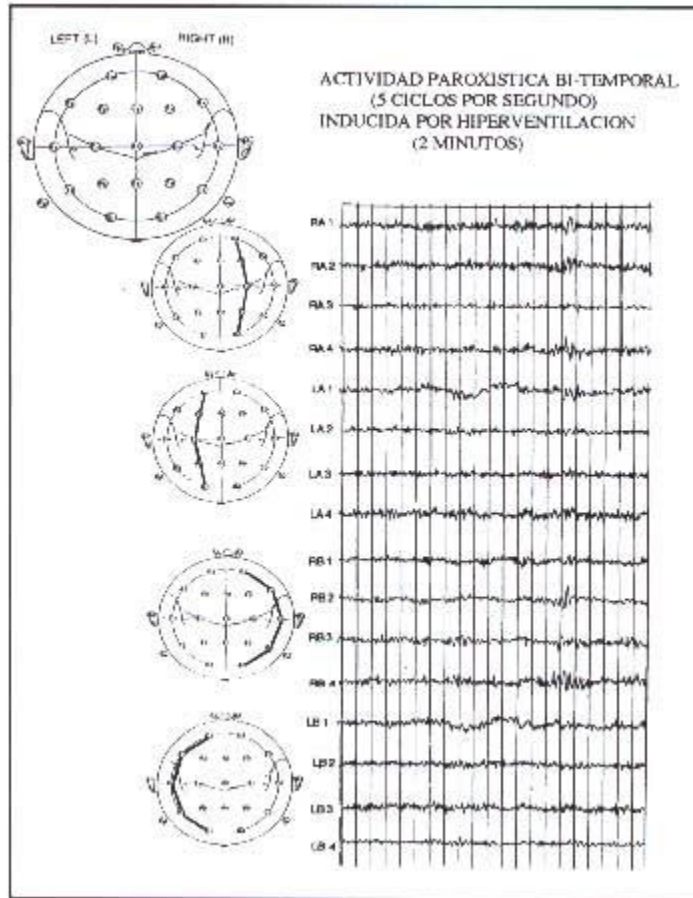


Figura 2. Electroencefalograma que muestra actividad paroxística bi-temporal (5 ciclos por segundo) inducida por hiperventilación (2 minutos)

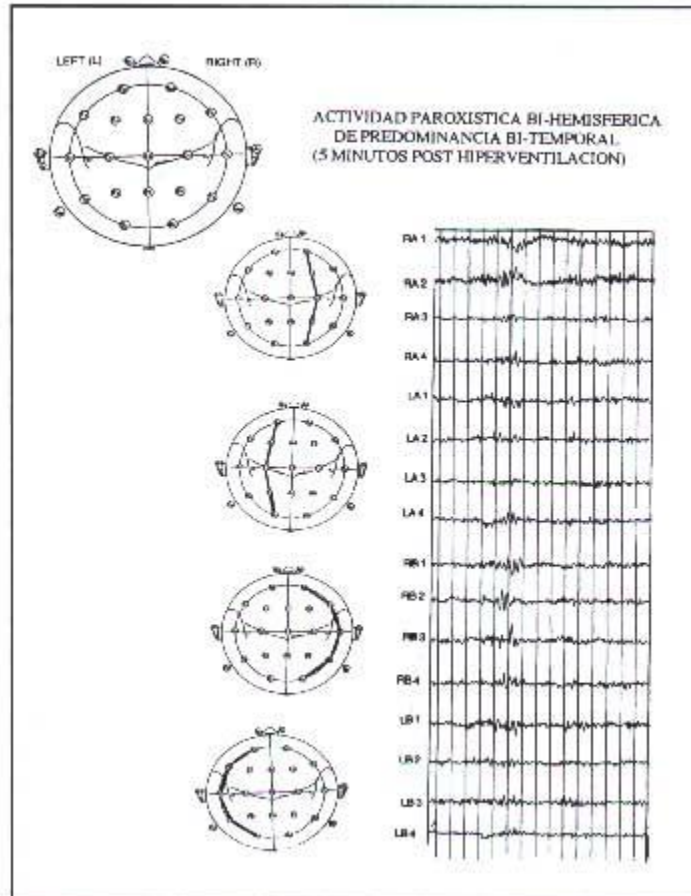


Figura 3. Electroencefalograma que muestra actividad bi-hemisférica paroxística con predominancia bi-temporal 5 minutos post hiperventilación.

COMENTARIO

La impresión diagnóstica de vasculitis se basó en el aumento discreto de temperatura, los signos otológicos, y la velocidad de sedimentación elevada con el resto de los exámenes estando normales (excepto la audiometría).

Está establecido que un proceso de vasculitis puede involucrar vasos sanguíneos del sistema nervioso central y periférico. Esta enfermedad se puede manifestar en el sistema nervioso central como una encefalopatía difusa y/o como lesiones focales o multifocales. Neuropatía de nervios craneales no son infrecuentes y pueden ser un signo temprano de vasculitis. Muchos casos de pérdidas súbitas de audición son de origen vascular. Aproximadamente un 70% de estos pacientes tienen tinnitus, sin embargo, no tienen la sensación de escuchar música. Es lo más probable que en estos casos de pérdida súbita de audición de origen vascular, los cambios circulatorios estén limitados al oído interno (con una arteria única y con circulación terminal) sin compromiso de circulación de los hemisferios cerebrales.

Alucinaciones auditivas pueden ser precipitadas por la administración de psicoestimulantes o por la supresión de éstos en pacientes con patología de oído interno. Esto ha generado dudas respecto a mecanismos centrales o periféricos para estos síntomas.

En nuestra paciente tenemos por una parte una pérdida súbita de audición neurosensorial con compromiso del sistema vestibular, y por otra un foco irritativo (con cambios en el electroencefalograma) en el área alrededor de la corteza auditiva. El recuerdo de percepciones auditivas ha sido observado y reportado por Penfield, usando estimulación eléctrica en zonas cercanas a la corteza auditiva. Esto fue hecho usando electrodos durante intervenciones neuroquirúrgicas con anestesia local. Es nuestra impresión que el proceso de vasculitis causó lesiones centrales y periféricas, así como también cambios circulatorios que podían haber abierto áreas neuronales que contenían memoria auditiva remota (danzas españolas). Esto habría permitido a la paciente escuchar música que había escuchado cuando era niña; música que ella ni siquiera recordaba que era la que se usaba durante sus lecciones de danza. En cuanto al origen central o periférico de estos síntomas, es nuestra impresión que ambas lesiones son necesarias para que el síntoma se manifieste. Si bien el área alrededor de la corteza auditiva contendría memoria auditiva, para manifestarse requiere de un estímulo -provisto en este caso por las fibras auditivas y vestibulares aferentes- es decir, fibras aferentes que siendo estimuladas por el proceso patológico, actúan como gatillo.

En cuanto a porqué la paciente no escuchó música cuando tuvo una pérdida súbita de audición derecha; ésto pudo haber sido porque tenía una causa diferente o bien porque su hemisferio dominante es el izquierdo.

Pacientes que refieren el escuchar música no son comunes, sin embargo, tampoco son excepcionales. Por una parte un síntoma tan inusual no es descrito espontáneamente por la mayoría de los pacientes, debido a lo que se podría pensar de su estado mental.

Por otra parte los médicos no lo preguntan, y cuando los pacientes lo describen, la información "se deja pasar" y se focaliza la atención en los otros síntomas agudos que la acompañan.

Este trabajo fue presentado en una reunión de la Sociedad de Otorrinolaringología, y en ella, varios especialistas refirieron haber tenido pacientes con estas características. Es nuestra intención el juntar un número adicional de estos casos y si fuera posible, llevar a cabo exámenes que nos proporcionen mejor información sobre actividad cerebral (cg. SPECT cerebral), cosa que no es fácil por los costos involucrados y por la corta duración de los síntomas.

Basados en estas observaciones sugerimos:

1. La historia de esta paciente es sugerente de la existencia de memoria auditiva, es decir, que el cerebro tiene la capacidad de almacenar memoria auditiva. Esto estaría de acuerdo con la sugerencia de Penfield de la existencia de un sistema funcional dirigido a rememorar experiencias auditivas pasadas. La ubicación sería la corteza temporal alrededor de la corteza auditiva.
2. Es posible que exista un síndrome de la corteza temporal manifestado como la sensación de escuchar música, secundario a cambios hemodinámicos asociados a patología de oído interno actuando como gatillo.

BIBLIOGRAFÍA

1. Cohen Tervaert JW Kallenberg G. Neurologic manifestations of systemic vasculities. *Rheumatic Disease Clin ics of North America* 1993; 19. 913-40.
2. Ginsberg IA, White TP. Otologic considerations. En: Katz J. ed. *Handbook of Clinical Audiology*, Baltimore; Williams and Wilkins, 1985: 15-38.
3. Snow JB, Telian SA. Sudden Deafness. En: Paparella MM, Shumrick DA, eds. *Otolaryngology*. Philadelphia; WB. Saunders Co. 1991: 1619-28.
4. Gordon AG. Musical hallucinations (corre spondence). *Neurology*. 1994; 44; 986.
5. Penfield W Perot P. The hrain's record of auditory and visual experience. *Brain* 1963; 86: 595-694.