

Neuronavegación I. Técnicas

Dres. [Luciano Basauri](#) y [Enrique Concha](#)
[Departamento de Neurocirugía](#)
[Clínica Las Condes](#)

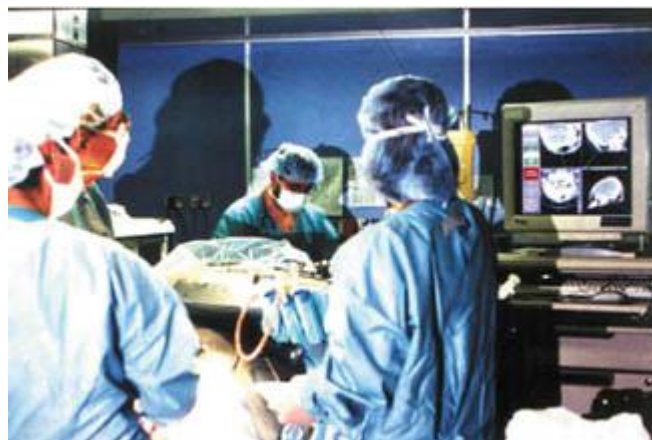En el presente trabajo se revisarán las técnicas de Neuronavegación, que han permitido optimizar la precisión de la localización de lesiones intracraneanas en forma tridimensional, disminuyendo la morbilidad y facilitando el acceso a zonas, hasta hace poco tiempo, inseguras de abordar con la neurocirugía convencional. La neuronavegación permite al neurocirujano conocer exactamente el lugar en que se encuentran sus instrumentos en referencia con estudios de Imágenes por Resonancia Magnética (IRM) o Tomografía Computada (TC).

Esto se logra introduciendo la información de uno de estos exámenes y el cerebro del paciente en un sistema de coordenadas tridimensionales. Para cada punto en un estudio de IRM habrá un juego único de coordenadas "X", "Y" y "Z" que coincidirá en forma perfecta con el mismo punto en el cerebro del paciente y el extremo de un instrumento quirúrgico real.

Técnicas de Neuronavegación

1. Neuronavegación con marco

Existen varios modelos de Navegadores con marco en uso. Clínica Las Condes (CLC) dispone del sistema Leibinger Z-D, que es seguro, versátil y resistente. Se ha utilizado en la Clínica (Figura 1) desde el año 1994, realizándose 99 procedimientos de los cuales los autores realizaron 70, sin complicaciones hasta el momento de esta publicación.



Pabellón de Neuronavegación

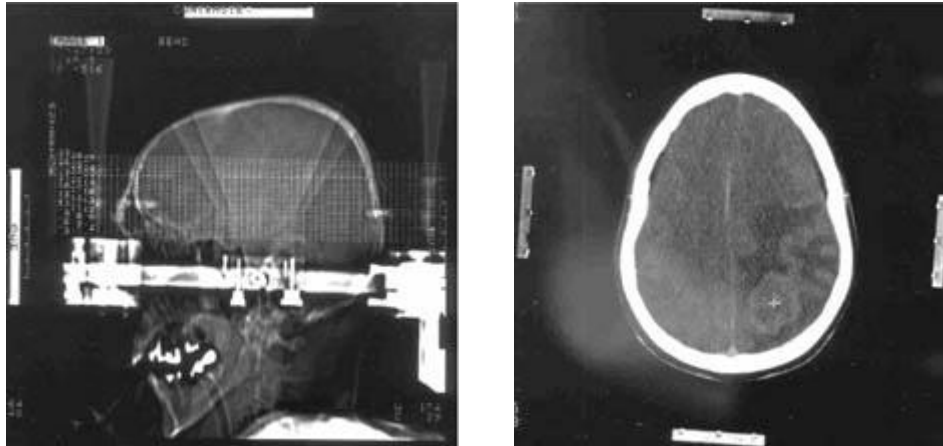


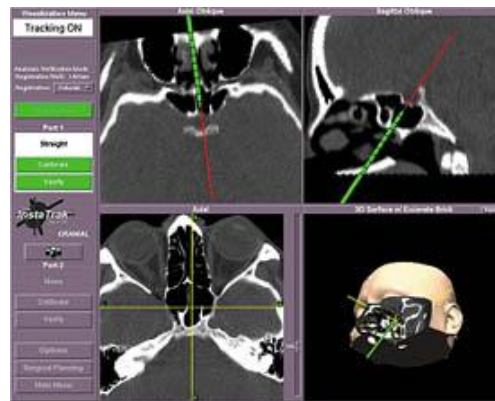
Figura 1.
Neuronavegación con marco. Biopsia con equipo Leibinger ZD.

2. Neuronavegación sin Marco

También llamada “neuronavegación virtual”. Se puede basar en la adquisición de imágenes ópticas o magnéticas. CLC adquirió en el mes de marzo del año 2000, el equipo Instatrak 3000, desarrollado en Boston por la VTi, con un sistema magnético que compite con el sistema óptico 3 LEDS (Light emitting diodes) que requiere de 2 cámaras ubicadas convenientemente cerca del campo quirúrgico, lo que crea problemas de espacio en el pabellón. El sistema electromagnético fija un transmisor en las vecindades del campo operatorio, el que incluye el blanco a tratar, teniendo receptores a los cuales se acoplan los instrumentos quirúrgicos sobreponiéndolos a la imagen neurorradiológica que fue adquirida previamente por TC o por IRM (Figura 2). Las bases computacionales fueron analizadas previamente en un trabajo publicado en Rev Med Clin Condes, julio 2000.

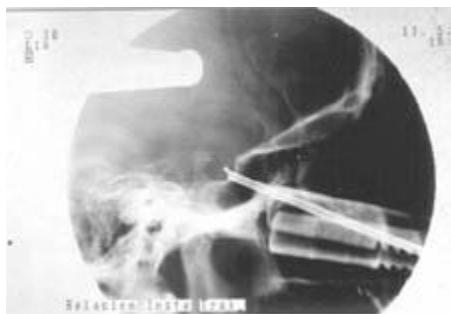

Figura 2.
Vía transnasoseptoesfenoidal con Instatrak 3000.



Se estima necesario poner en su justo punto el papel de cada sistema, basándonos en la experiencia clínica adquirida, evitando dejar la impresión prematura de que el sistema con marco está obsoleto o que los sistemas de navegación virtual, tanto ópticos como magnéticos, están totalmente desarrollados; ellos se encuentran en etapa de

perfeccionamiento y tienen aún problemas de aplicación que están en vías de solucionarse a corto plazo. Cuando esto se logre, el futuro de la Neuronavegación pertenecerá sin duda a la Neuronavegación Virtual.

El equipo Instatrak 3000 permite navegar en otorrinolaringología utilizando un “Headset” cómodo y preciso, con un programa simple y sin empleo de fiduciaros. Tiene el inconveniente de que el “Headset” puede moverse alterando la precisión del sistema.

La navegación craneal con el Instatrak 3000 es más sofisticada y trabaja con imágenes adquiridas de la TC o la IRM, llevadas a imágenes virtuales tridimensionales (Figura 3). Finalmente, la navegación de la columna vertebral, que se usa preferentemente para la guía de tornillos pediculares, también está en desarrollo. Para facilitar la labor de los cirujanos de columna existe un sistema en que se superpone la imagen fluoroscópica en tiempo real. El que está disponible, Fluoro Trak™ VTi— eliminando la sobreexposición, usa bajas dosis de calibración, dando imágenes de alta definición. Esa variante estará disponible a fines del año 2000. El Instatrak 3000 permite incorporar la fluoroscopia en tiempo real con un costo razonable.

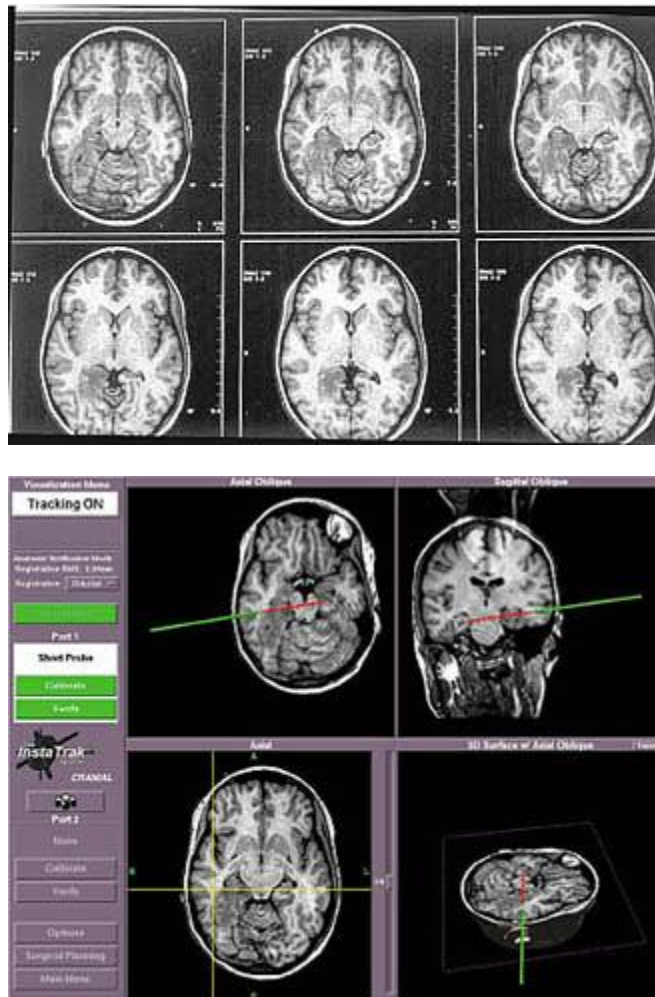


Figura 3.
Ganglioglioma del Hipocampo posterior; Instatrak 3000.

Ventajas e inconvenientes de la neuronavegación

La neuronavegación con marco tiene como ventajas:

1. Biopsias guiadas por computación.
2. Planificación de la craneotomía.
3. Se le puede incorporar endoscopios en forma muy estable, que permiten una cirugía mínimamente invasiva, basada en coordenadas estereotáxicas.
4. Se puede usar el espéculo, también acoplado con gran estabilidad, que permite separar el parénquima cerebral sin injurarlo, utilizando entradas a través de surcos corticales a lesiones subcorticales y profundas sin distorsión, protegiendo a las arterias de compresiones innecesarias, lo que es muy importante en la vía transcallosa.
5. Tiene un programa con angiografía, que permite neuronavegar en forma segura, sin entrar en conflicto con elementos vasculares, especialmente en biopsias y colocación de electrodos profundos para cirugía de la epilepsia y funcional.

La neuronavegación con marco tiene como inconveniente que es invasiva, debiendo fijarse el marco al cráneo con tornillos.

La neuronavegación sin marco tiene como ventajas:

1. Minimiza el tamaño de la craneotomía.
2. Tiene gran versatilidad y precisión en el uso ORL con un aditamento muy cómodo, pero eventualmente sujeto a pérdida de alineación.
3. Agrega gran seguridad en accesos transesfenoidales a la región selar, al no existir "Brain Shift" (desviación cerebral) y tener sólo referencias óseas (Figura 2).
4. Muy útil en la cirugía de base de cráneo, tanto en imágenes con TC como IRM. La ausencia de desplazamiento cerebral permite una gran precisión, evitando conflicto con elementos importantes como arterias carótidas o los senos cavernosos (Figuras 4, 5 y 6).
5. Las resecciones volumétricas se hacen con seguridad en lesiones intraaxiales infiltrantes delimitando la periferia y respetando las zonas elocuentes (Figura 7).

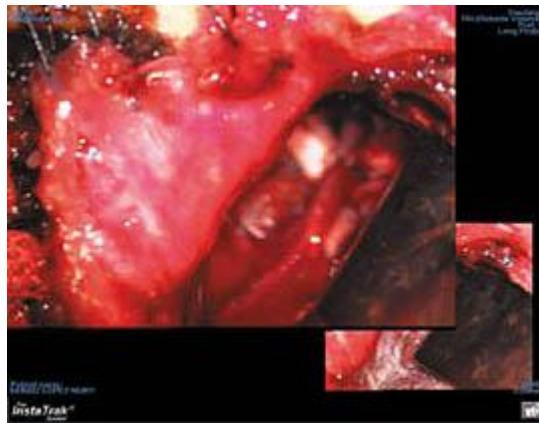
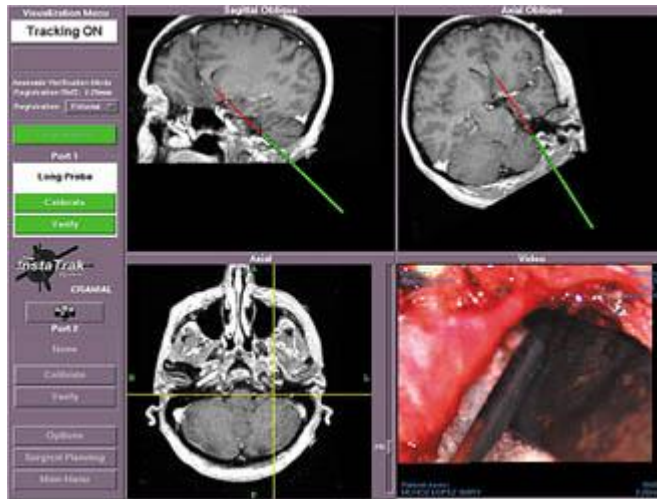


Figura 4.
Descompresiva neurovascular por Instatrak 3000.

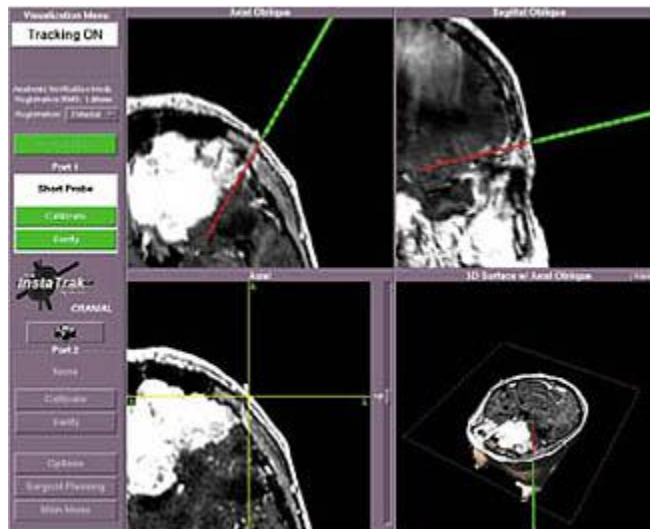


Figura 5.
Instatrak 3000: Tumor de piso anterior.

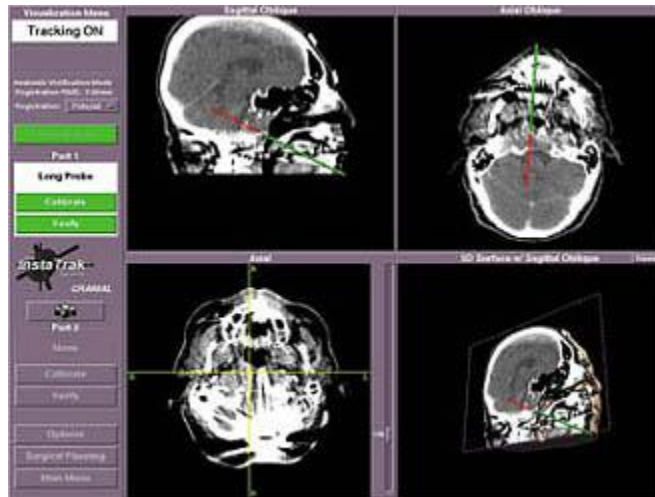
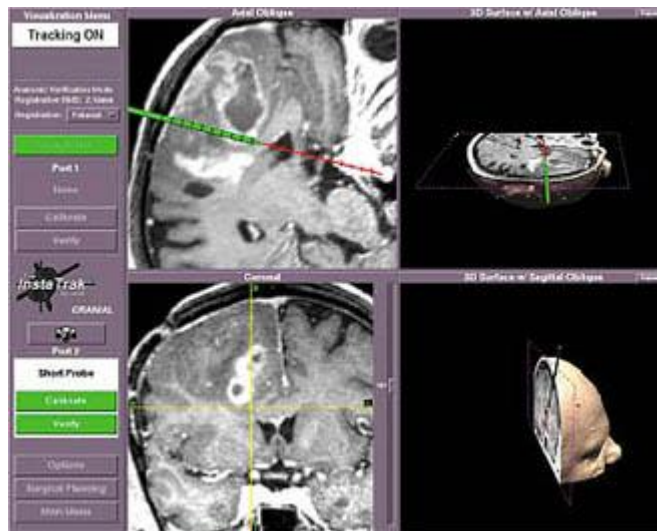
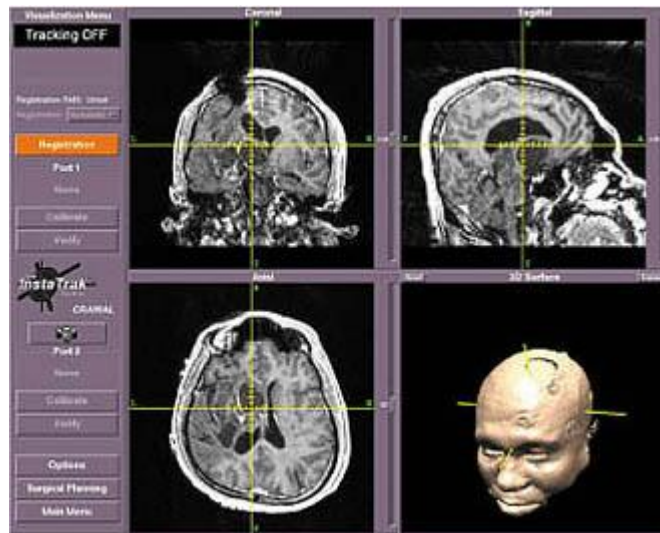


Figura 6.
Instatrak 3000: Cordoma vía transoral.



a.



b.

Figura 7.
Instatrak 3000: a- Glioma intraaxial. b- Craneofaringeoma.

El principal inconveniente de la neuronavegación virtual es el “Brain Shift”; su solución está en estudio, combinándolo con la ultrasonografía intraoperatoria una vez que se ha abierto la duramadre.

Se está trabajando en forma preferencial para dotar al Instatrak 3000 de una guía para biopsia acoplada a un brazo de estabilización, el que estará disponible a fines del presente año. Es posible que a este brazo se le puedan acoplar endoscopia y electrodos profundos.

A la resección volumétrica se le agregará un software con un algoritmo de segmentación que también permitirá la incorporación y la fusión de otras imágenes (como el SPECT), facilitando la localización de zonas elocuentes.

La experiencia acumulada en estos años permite afirmar que el sistema de neuronavegación con marco está avalado por su uso en innumerables casos con una morbimortalidad del 1%. El sistema de Neuronavegación Virtual es de gran precisión, pero para reemplazar en forma total a los sistemas con marco, debe incorporar la posibilidad de biopsia, acoplar endoscopios o el espéculo para acceso transcortical, un programa de navegación por angiografía y la instalación de electrodos profundos en cirugía de la epilepsia y funcional.

Colofón

Para la neurocirugía, que trabaja en una caja cerrada y en tercera dimensión, la aparición de la neuronavegación con y sin marco ha sido un gran avance por su versatilidad, utilidad y precisión. La neuronavegación sin marco o cirugía virtual tendrá que ir complementando sus falencias, para equiparar las facilidades que brinda actualmente la navegación con marco.

No hay duda que solucionados estos problemas, el futuro pertenece a la navegación virtual. Desde el punto de vista costo-beneficio, en los hospitales que no tienen una implementación tecnológica sofisticada o que se encuentran alejados de los grandes centros, el método de elección debe ser la navegación con marco por su sencillez, confiabilidad, resistencia y bajo costo. Ella puede ser realizada en la mayoría de los

hospitales Tipo I de nuestro país, que dispongan de Servicio de Neurocirugía con apoyo de la Neuroimagen.

Bibliografía

Basauri L, Fernández M, Moene K, Pinto F, Selman J. Ultrasonografía intraoperatoria en neurocirugía. Rev Med Clin Condes 1990; 4: 25-7.

Black P, Moriarty T, Alexander III E, Stieg P, Woodard EJ, Gleason L, Martin C, Kikins R, Schwartz RB, Jolesz F. Development and implementation of intraoperative magnetic resonance imaging and its neurosurgical applications. Neurosurgery 1997; 41: 831-45.

Cappabianca P, Alfieri A, Thermes S, Buonamassa S, Divitiis E. Instruments for endoscopic endonasal transsphenoidal surgery. Neurosurgery 1999; 45: 392-6.

Drake JM, Joy M, Goldenberg A, Kreinler D. Computer and robot assisted resection of thalamic astrocytomas in children. Neurosurgery 1991; 29: 27-31.

Elias WJ, Chaddock JB, Alden TD, Laws ER. Frameless stereotaxi for transsphenoidal surgery. Neurosurgery 1999; 45: 271-6.

Fried MP, Kleefield J, Gopal H, Reardon E, Ho BT, Kuhn FA. Image-guided endoscopic surgery: results of accuracy and performance in a multicenter clinical study using an electromagnetic tracking system. Laryngoscope 1997; 107: 594-601.

Fried MP, Kleefield J, Taylor R. A new armless image guidance system for endoscopic sinus surgery. Head and Neck Surgery 1995; 16: 1-4.

Fries G, Perneczky A. Endoscopy-assisted brain surgery: Part 2- Analysis of 380 procedures. Neurosurgery 1998; 42: 226-32.

Gallardo S. Angiografía intraoperatoria en cirugía cerebrovascular. Rev Med Clin Condes 1995; 6: 104-6.

Gumprecht HK, Widenka D, Lumenta CB. Brainlab Vectorvision Neuronavigation System: Technology and clinical experiences in 131 cases. Neurosurgery 1999; 44: 98-103.

Hassenbusch SJ, Anderson JS, Pillay PK. Brain tumor resection aided with markers placed using stereotaxis guided by magnetic resonance imaging and computed tomography. Neurosurgery 1991; 28: 801-6.

Hata N, Dohi T, Iseki H, Takura K. Development of a frameless and armless stereotactic neuronavigation system with ultrasonographic registration. Neurosurgery 1997; 41: 608-14.

Kelly PJ. Volumetric stereotactic surgical resection of intra-axial brain mass lesions. Mayo Clinic Proceedings 1988; 63: 1186-98.

Kikins R, Gleason L, Moore M, Alexander E, Stieg P, Matsumae M, Lorensen W, Cline H, Black PM, Jolesz FA. Computer-assisted interactive three-dimensional planning for neurosurgical procedures. Neurosurgery 1996; 38: 640-51.

Perneczky A, Fries G. Endoscopy-assisted brain surgery: Part 1- Evolution, basic concept, and current technique. Neurosurgery 1998; 42: 219-25.

Selman JM. Cirugía guiada por imágenes. Rev Med Clin Condes 2000; 11: 79-87.

Watanabe E, Mayanagi Y, Kosugi Y, Manaka S, Takura K. Open surgery assisted by the neuronavigator, a stereotactic, articulated, sensitive arm. Neurosurgery 1991; 28: 729-800.