

## Neuronavegación II

Drs. [Luciano Basauri](#), [Enrique Concha-Julio](#)  
[Departamento de Neurocirugía](#)

La estereotaxia se define como la técnica para guiar instrumentos quirúrgicos hacia un punto determinado. Nació con el advenimiento del siglo XX por la combinación que hizo Robert H Clarck de dos antiguos conceptos: un aparato de localización tridimensional y un sistema cartesiano de coordenadas (X, Y y Z). Fue usado por primera vez por Victor Horsley para el estudio de los núcleos profundos del cerebelo en el gato, sumiéndose en el olvido y reviviendo en la década de los 50, para el tratamiento de la Enfermedad de Parkinson. Con el advenimiento de los fármacos antiparkinsonianos la cirugía estereotáxica nuevamente perdió vigencia, para tomar un vigoroso impulso en la década de los 80 con la introducción de la computación y el registro de imágenes tridimensionales. A partir de ese momento la cirugía estereotáxica ha experimentado un progreso sostenido, que ha hecho posible crear sistemas de navegación, que entre otras cosas permiten realizar resecciones volumétricas. Actualmente están en desarrollo técnicas como la fusión de imágenes, combinando Tomografía Computada (TC), Imágenes por Resonancia Magnética (IRM), Tomografía Computada por Emisión de Fotón Único (SPECT), Tomografía por Emisión de Protones (PET), Imágenes por Resonancia Magnética Funcional (fMRI), que permiten al neurocirujano acceder a una lesión, evitando tocar áreas cerebrales de importancia funcional, lo que incide directamente en la calidad de vida de los pacientes. Probablemente el futuro de la cirugía estereotáxica esté estrechamente relacionado con la robótica y la telepresencia.

### Objetivo

La finalidad de este trabajo es revisar las indicaciones actuales y las ventajas que representa la navegación con marco.

### Método

Se realizaron 80 procedimientos ayudados por estereotaxia con marco desde el año 1994 hasta la fecha en Clínica Las Condes, utilizando un aparato de Leibinger modelo Zamorano-Dujovni (Z-D). El aparato Z-D consiste en: 1. Marco estereotáxico, anillo que va fijo al cráneo mediante tornillos, 2. Arco estereotáxico para guiar una variedad de instrumentos, 3. Sistema de fiduciaros, que son marcas fijas al marco estereotáxico que se usan en el registro de los exámenes por imágenes, 4. Mesa digitalizadora, instrumento electrónico que permite el registro de las imágenes en la computadora y 5. Software para cálculo de blancos y trayectorias Stereoplan 1.4 (STP), mediante la información que ha sido previamente registrada.

La serie comprende 29 biopsias cerebrales guiadas por computación, 38 craneotomías a la medida, 5 intervenciones con espéculo Z-D, 6 navegaciones endoscópicas ventriculares y 2 instalaciones de catéteres (Tabla 1).

**Tabla 1**  
**Estereotaxia con marco: Pacientes 1994-2000**  
**n=80 casos**

1. Biopsias:	29 casos
Supratentoriales (intra-axiales):	26 casos
Región pineal:	2 casos
Tronco encefálico:	1 caso
2. Craneotomías guiadas:	38 casos
Tumor intra-axial:	16 casos
Tumor extra-axial:	9 casos
Tumor de tronco encefálico:	7 casos
MAV:	5 casos
Resección de absceso cerebral:	1 caso
3. Espéculo:	5 casos
Transcortical:	3 casos
Transcalloso:	2 casos
4. Endoscopías (Tercerventriculocisternostomía):	6 casos
5. Instalación de catéter:	2 casos
<b>Total:</b>	<b>80 casos</b>

La llegada al blanco fue comprobada sistemáticamente con una TC cerebral postoperatoria inmediata.

*Biopsias cerebrales:* De los 29 procedimientos, 26 se efectuaron en lesiones intra-axiales supratentoriales, 2 en tumores de la región pineal y 1 en un tumor de tronco encefálico (Figura 1).

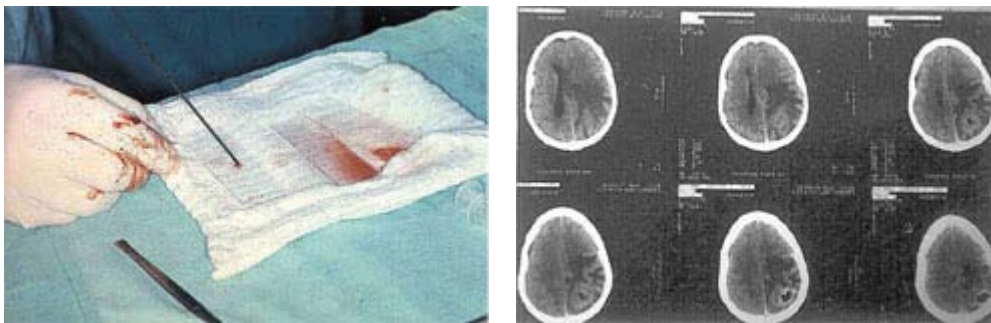


Figura 1. Biopsia estereotáxica de tumor parietal izquierdo.

*Craneotomías a medida:* Se diseñaron 38 craneotomías guiadas por computación (Figura 2) en 16 tumores intra-axiales (Figura 3), 5 malformaciones arteriovenosas (MAV) y un absceso cerebral.

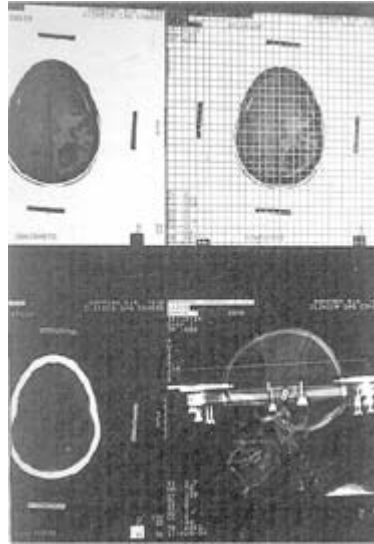
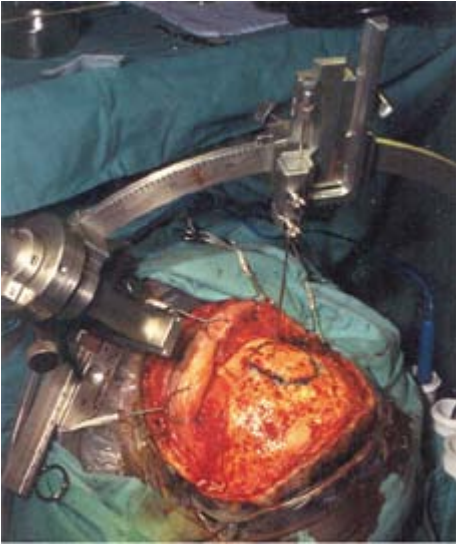


Figura 2. Craneotomía a la medida.

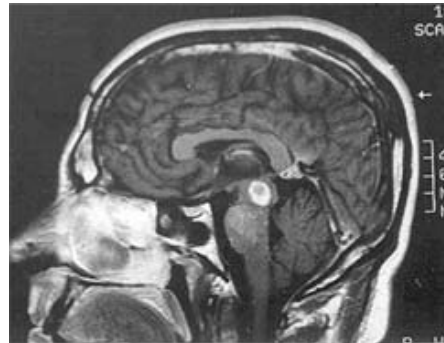
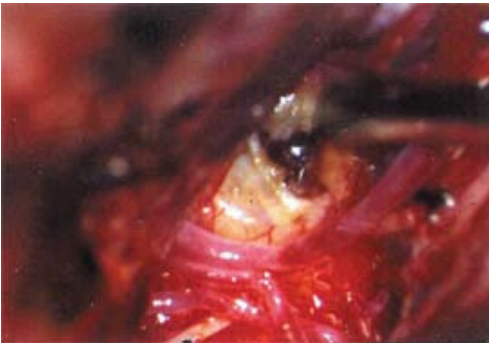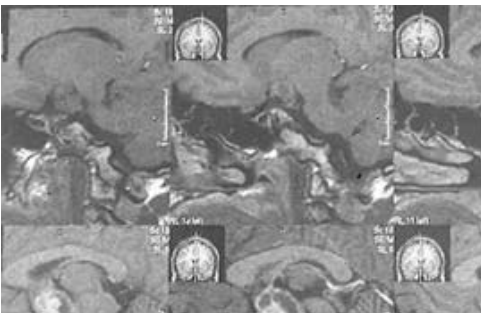

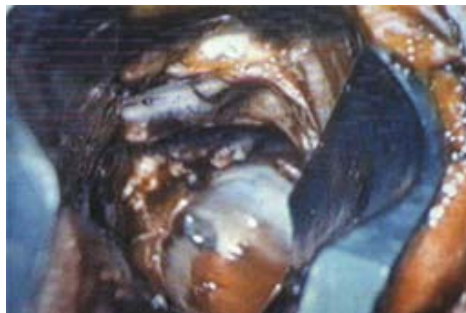
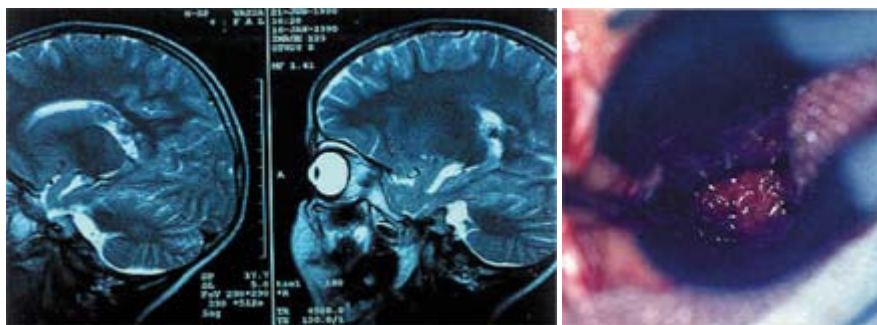
Figura 3. Navegación con marco en cavernoma mesencefálico.

*Espéculo Z-D:* Se empleó en el acceso transcalloso de 2 craneofaringeomas con componente intraventricular (Figura 4 a) y en 3 accesos transcorticales que correspondieron a una MAV intraventricular (Figura 4 b), un cavernoma subcortical y un hematoma bioccipital en espejo.



A





**B**

Figura 4. Espéculo: A. Vía transcallosa en craneofaringeoma con componente ventricular. B. Vía transcortical en MAV del carrefour ventricular.

*Endoscopia:* Se utilizó un endoscopio rígido (ureteroscopio Wolff con óptica de 0 y 30 grados) acoplado al arco del aparato estereotáxico Z-D, realizándose 6 tercerventriculocisternostomías (Figura 5).

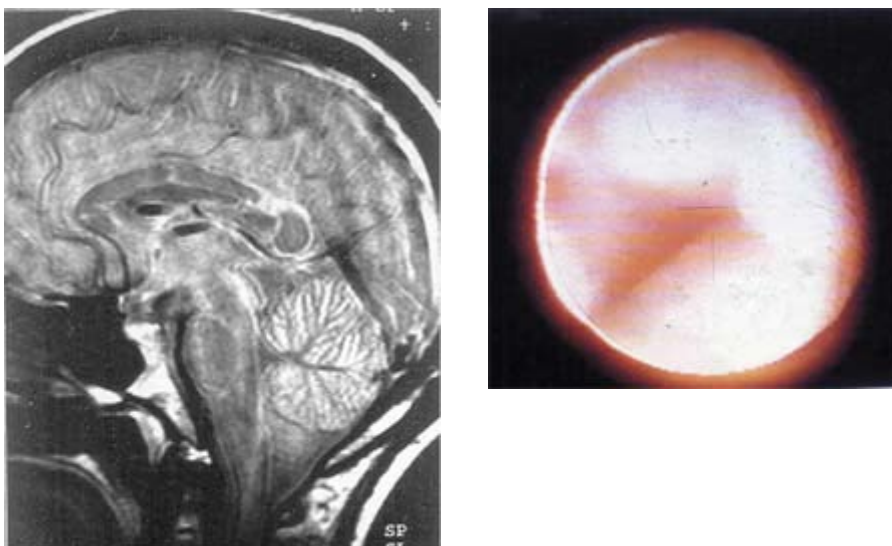


Figura 5. Tercerventriculocisternostomía estereotáxica en Glioma Periacueductal.

En MAV y aneurismas arteriales cerebrales se utilizó la angiografía cerebral para localizar vasos aferentes y eferentes, mediante un programa de computación adicional denominado angiloc (Figura 6). Este programa también fue usado para evitar zonas de encrucijadas vasculares en el trayecto estereotáxico.

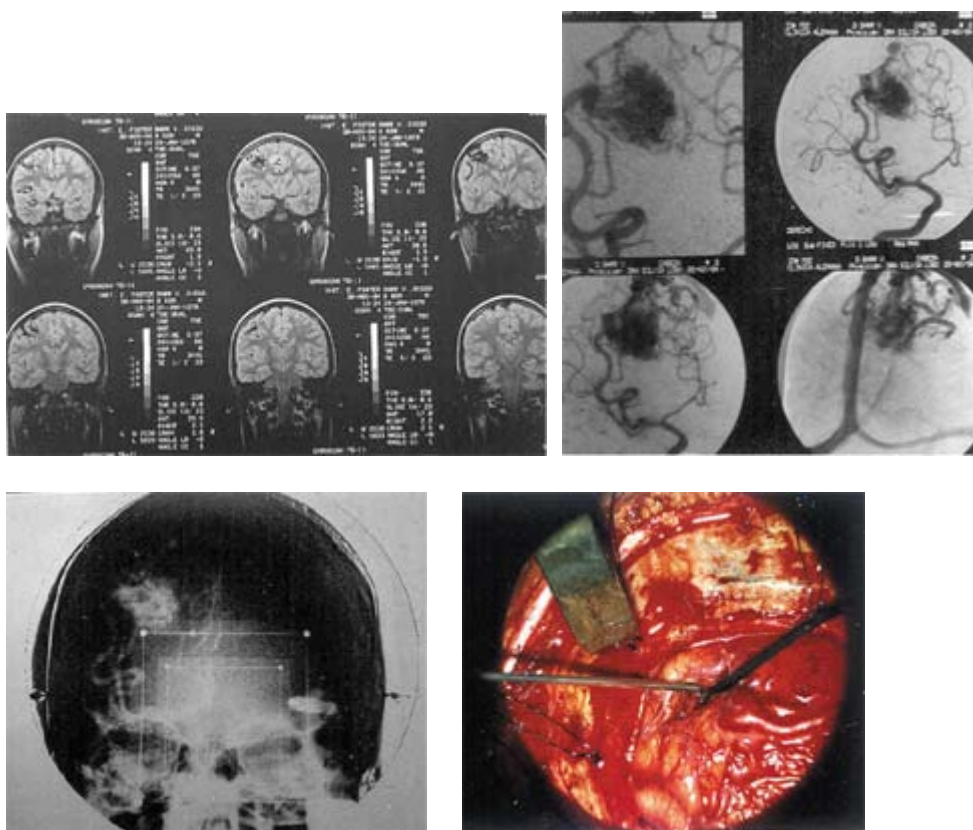


Figura 6. Angioloc: MAV córtico-subcortical frontal derecha.

## Resultados

En esta serie, la estereotaxia con marco permitió localizar las lesiones en todos los casos y no hubo morbilidad ni mortalidad atribuible al método; sin embargo, un paciente con una estenosis acueductal, ventriculitis y nefritis por shunt, falleció por una hemorragia ventricular después de un procedimiento endoscópico.

## Discusión

La estereotaxia con marco permite localizar lesiones cerebrales con una alta precisión mediante un procedimiento directo y simple. Su exactitud, asociada a la elección de trayectos quirúrgicos a través de áreas cerebrales poco elocuentes y el diseño de craneotomías a medida y más pequeñas, permite minimizar las posibilidades de daño del parénquima cerebral. Esto se ha visto reflejado en una disminución de la mortalidad, pero sobre todo en una baja en la morbilidad que trae consigo una mejor calidad de vida para los pacientes.

En esta serie, la estereotaxia con marco fue utilizada en biopsias cerebrales sin mortalidad hasta la fecha. La mortalidad asociada al procedimiento aceptada actualmente es de alrededor del 1% y se explica por hemorragias en el contexto de una intervención cerrada y sin posibilidad de hemostasia directa. La angiografía en condiciones estereotáxicas, permitió diseñar trayectorias a través de zonas avasculares para disminuir este riesgo, lo que tiene especial importancia en las lesiones de la región pineal.

Su uso en craneotomías a la medida está siendo reemplazado por el de la

Neuronavegación sin marco. Sin embargo la estereotaxia con marco sigue vigente en especial en lesiones profundas y pequeñas, por su gran exactitud y el uso del espéculo Z-D, que permite proteger al parénquima vecino y evitar injuria vascular en accesos transcallosos y transcorticales.

La estereotaxia con marco potencia la seguridad de la endoscopia cerebral, permitiendo planificar el blanco y la trayectoria. La mortalidad de un paciente de esta serie es explicable por una hemorragia tardía después de un procedimiento endoscópico en un epéndimo inflamado y no por lesión vascular directa.

Los autores no tienen experiencia en la instalación de electrodos profundos ya sea para estimular núcleos de la base o para la generación de lesiones en el tratamiento de enfermos con patología extrapiramidal, descontrol de impulsos, la epilepsia intratable, el dolor crónico y tampoco en braquiterapia intersticial.

Conforme se avance en la posibilidad de regenerar tejido nervioso a partir de células precursoras y en ingeniería genética, no cabe duda que el vehículo para su inyección en regiones cerebrales profundas será la estereotaxia, lo que le otorga un futuro aun más promisorio.

## Bibliografía

- Akbostanci MC, Slavin KV, Burchiel KJ. Stereotactic ventral intermedial thalamotomy for the treatment of essential tremor: results of a series of 37 patients. *Stereotact Funct Neurosurg* 1999; 72: 174-7.
- Basauri L, Concha Julio E. Neuronavegación I. Técnicas. *Rev Med Clin Condes* 2000; 11: 119-24.
- Gildenberg PL, Gathe JC Jr, Kim JH. Stereotactic biopsy of cerebral lesions in AIDS. *Clin Infect Dis* 2000; 30: 491-9.
- Hellwing D, Bauer BL. Minimally invasive neurosurgery by means of ultrathin endoscopes. *Acta Neurochirurgica*, 1992; Supp 54: 63-8.
- Munding F. CT stereotactic biopsy for optimizing the therapy of intracranial processes. *Acta Neurochirurgica*, 1985; Supp 35: 70-4.
- Niranjana A, Jawahar A, Kondziolka D, Lunsford LD. A comparison of surgical approaches for the management of tremor: radiofrequency thalamotomy, gamma knife thalamotomy and thalamic stimulation. *Stereotact Funct Neurosurg* 1999; 72: 178-84.
- Ostertag CB, Unsold R, Weigel K. Stereotactic biopsy of orbital lesions. *Neuro-ophthalmology* 1983; 3: 277-80.
- Yoon MS, Munz M. Placement of deep brain stimulators into the subthalamic nucleus. *Stereotact Funct Neurosurg* 1999; 72: 145-9.
- Zamorano L, Chavantes C, Dujovny M, Malik G, Ausman J. Stereotactic endoscopic interventions in cystic and intraventricular brain lesions. *Acta Neurochirurgica* 1992; Suppl 54: 69-76.

