

## Broncoscopia Virtual: Alternativa Diagnóstica en Patología de la Vía Aérea

Drs. [Raúl Pefaur](#), Carmen G. Otero, TM José Miguel Cortés  
[Departamento de Radiología, Clínica Las Condes](#)

La Broncoscopia Virtual (BV) es actualmente una realidad gracias a la disponibilidad de avanzados programas computacionales que permiten la creación de un modelo tridimensional automático del árbol traqueobronquial. En efecto, la información obtenida en un examen de Tomografía Computada Helicoidal de Tórax se procesa de tal forma que faculta la navegación endoscópica virtual, simulando la visión obtenida por una fibrobroncoscopia real.

Con el uso de la BV es posible efectuar una adecuada evaluación de lesiones estenosantes fijas de la vía aérea. Permite además una evaluación de la vía aérea distal a la estenosis, objetivo que no siempre se logra con la fibrobroncoscopia real.

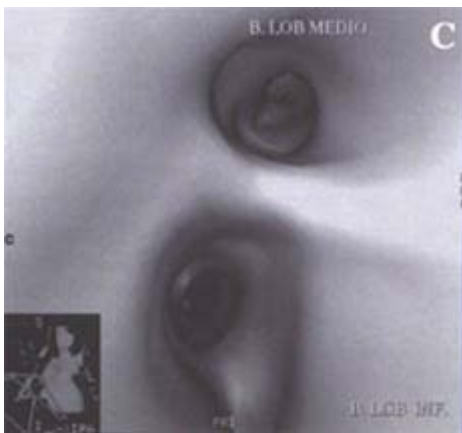
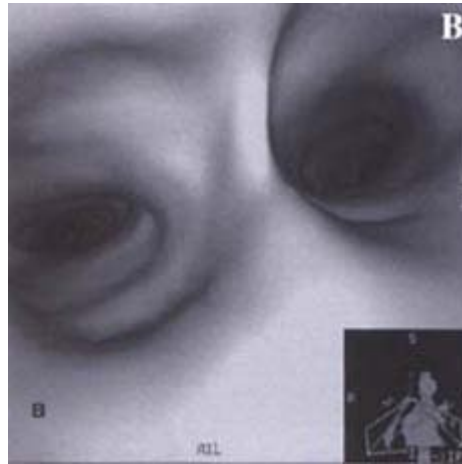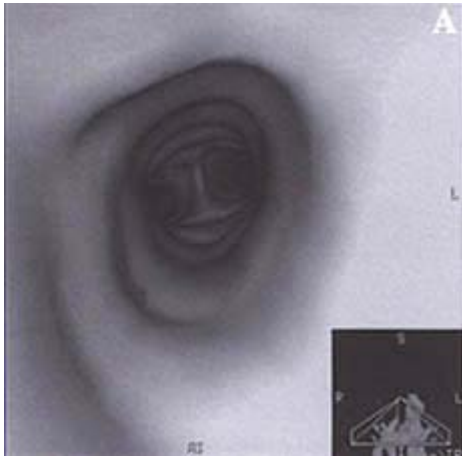
Las imágenes de BV se obtienen usando reconstrucciones 3D de superficie o volumétricas. Ambas entregan imágenes en dos dimensiones que reflejan relaciones tridimensionales por superficie, sombreado, perspectiva o movimiento alrededor de un eje de rotación presentado como una secuencia de cine con múltiples imágenes, simulando una endoscopia (1).

En las reconstrucciones 3D de superficie, el proceso de identificación por el computador de regiones anatómicas específicas dentro de un volumen de datos (segmentación de imagen) se obtiene usando algoritmos de crecimiento regional, seleccionando un voxel dentro del lumen de la vía aérea. Se examina subsecuentemente cada voxel vecino para ver si satisface un criterio definido por un rango de unidades Hounsfield (2-4). El método volumétrico expone en cambio todos los voxels, asignando un color y opacidad a cada uno; esto permite destacar determinadas estructuras anatómicas y dejar transparentes otras (5,6).

Las reconstrucciones 3D de superficie presentan algunas ventajas sobre las reconstrucciones 3D volumétricas. Estas incluyen mayor velocidad y la posibilidad de generar imágenes utilizando las unidades de trabajo actualmente disponibles. Esta técnica está limitada no obstante por su mayor susceptibilidad al ruido y volumen parcial, produciéndose artefactos al tratar de visualizar vías aéreas distales (1,4).

La reconstrucción volumétrica, además de la visión endobronquial, tiene la ventaja de visualizar tejidos peribronquiales a lo largo o a través de las paredes bronquiales.

Actualmente se dispone de elementos de navegación para BV que permiten: exhibición simultánea de imágenes axiales, coronales y sagitales orientadas de acuerdo al plano identificado desde la imagen endoluminal; ejes ortogonales que indican orientación anterior, posterior o superior; imágenes reversas apuntando en forma retrógrada desde cualquier punto de la vía aérea. También es posible el uso de marcadores de ruta que miden la distancia entre dos puntos dentro del árbol traqueobronquial (4,7) (Figura 1).



**Figura 1**  
 Imágenes de una Broncoscopia Virtual (BV) normal. A: Desde el tercio medio de la tráquea; se observa que el calibre es normal y los contornos de la pared lisos y regulares. Hacia distal se visualiza la carina en posición central. La inserción corresponde a la imagen de referencia en el plano coronal. B: A nivel de la carina se observa el origen de ambos bronquios principales simétricos y de calibre normal. C: Se puede estudiar la vía aérea distal como en este ejemplo en que se visualiza el origen de los bronquios al lóbulo medio y al lóbulo inferior derecho.

## Indicaciones Clínicas

La BV ofrece, en algunos casos, ventajas de consideración en la evaluación no invasiva de pacientes. No obstante, algunas limitaciones importantes afectan actualmente las aplicaciones prácticas de la broncoscopia virtual. Aún hay antecedentes clínicos insuficientes para juzgar la utilidad de este método. Vining y cols (3) realizó un estudio preliminar usando reconstrucción volumétrica para generar imágenes virtuales y las comparó con hallazgos de broncoscopia real en 20 pacientes. Aunque la broncoscopia virtual identificó tumores endobronquiales con obstrucción en 5 pacientes, ectasia de la vía aérea en 4 y un bronquio accesorio en otro caso, hubo evaluación subóptima en 50% de los casos (Figuras 2 y 3).

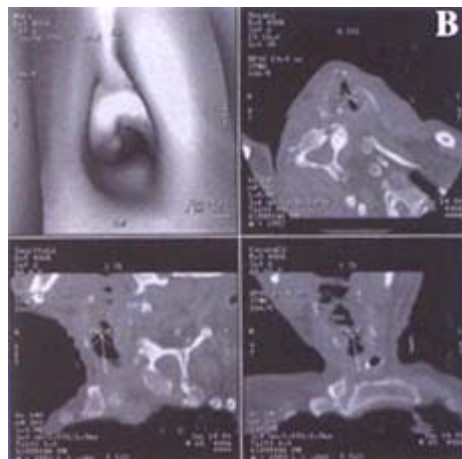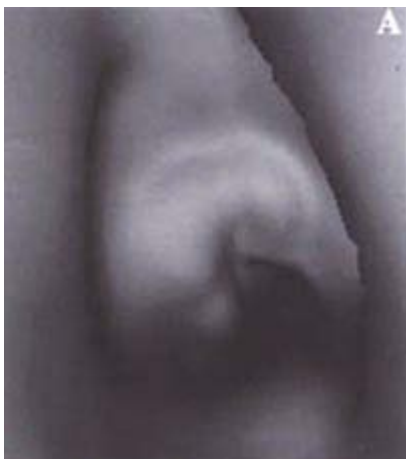


Figura 2

Broncoscopia Virtual de un paciente con un granuloma en pared de la tráquea secundario a intubación prolongada. A: Desde el punto de entrada de la cánula de traqueostomía se observa una formación polipoidea, polilobulada en la región central de la pared anterior de la tráquea que corresponde al granuloma. B: Imagen al mismo nivel mostrando los cortes de referencia en los planos axial, coronal y sagital.

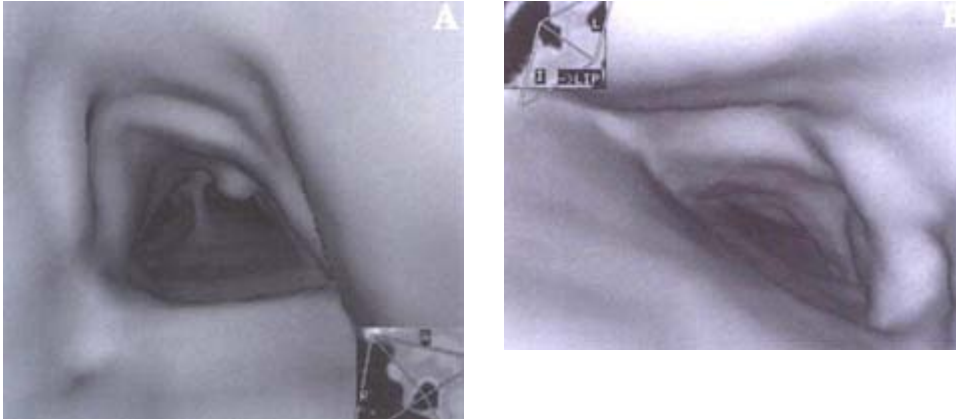


Figura 3

Imágenes de BV de un paciente de 73 años con Traqueobroncopatía osteocondrodisplásica. A: En el tercio distal de la tráquea se identifica una formación polipoidea sésil dependiente de la pared antero-lateral derecha, distal a ella se identifica la carina. B: Imagen a nivel del bronquio fuente izquierdo observándose la importante lobulación de la pared anterior con numerosas formaciones pseudopolipoideas y disminución de calibre.

Summers y cols (5) utilizando un método especial de segmentación para aumentar la visualización de las paredes bronquiales, evaluó 14 pacientes con diferentes anomalías de la vía aérea mediante broncoscopia virtual. Encontró que la BV demostraba hasta bronquios de tercer orden en el 90% de los casos. Sin embargo, fue posible identificar sólo el 82% de las vías aéreas lobares y el 76% de las segmentarias; como es esperable los bronquios del lóbulo medio y de la llingula fueron los más difíciles de representar. Imágenes axiales y virtuales fueron de igual exactitud para estimar el diámetro luminal máximo y el área de las vías aéreas centrales.

Hallazgos semejantes han sido reportados por Ferreti y cols (9). En su estudio evaluó a 29 pacientes con estenosis de la vía aérea central con BV usando reconstrucciones de superficie. Notaron que mientras la BV identificó estenosis en 39 de 41 casos, con imágenes de buena calidad en 27 de 29, en ninguno de estos casos la BV agregó información no disponible por imágenes axiales (Figura 4).

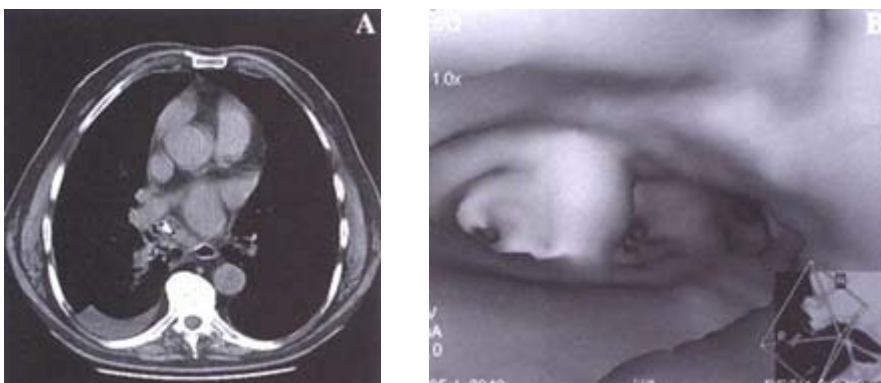


Figura 4

Paciente de 79 años con dolor de hemotórax derecho y fiebre. A: Imagen axial que muestra un nódulo parcialmente calcificado en el lumen del bronquio lobar inferior derecho determinando atelectasia distal. B: Imagen de BV del nódulo alojado sobre la carina del bronquio al LID confirmando su naturaleza endobronquial. La biopsia reveló un endondroma endobronquial.

Se especula sobre posibles aplicaciones clínicas en el uso del broncoscopio virtual como modalidad para screening potencial o como guía para broncoscopia real. El uso de esta técnica como posible método de screening está actualmente limitado por el largo tiempo necesario para generar las imágenes y realizar la navegación. Además, aunque la sensibilidad de esta técnica no ha sido establecida, es poco probable que sea suficiente para reemplazar a la broncoscopia real. El algoritmo de reconstrucción standard, básico para minimizar el ruido, corre el riesgo de no detectar lesiones pequeñas por el excesivo "alisamiento" de las imágenes. Aún se necesita más información sobre el rendimiento diagnóstico de este método (valores predictivos positivos y negativos) antes de recomendar su aplicación clínica de rutina. Sin embargo, se pueden prever utilidades diagnósticas y educacionales para la BV como método de ayuda en la planificación de un procedimiento endobronquial (10), selección de pacientes, entrenamiento en broncoscopia real e investigación en patología pulmonar (8). En estudios sobre estenosis de la vía aérea superior se ha observado que la BV no fue tan sensible como la broncoscopia real en la detección de obstrucciones dinámicas de la vía aérea, sin embargo, fue excelente en la medición y definición de las lesiones fijas (Figuras 5 y 6)

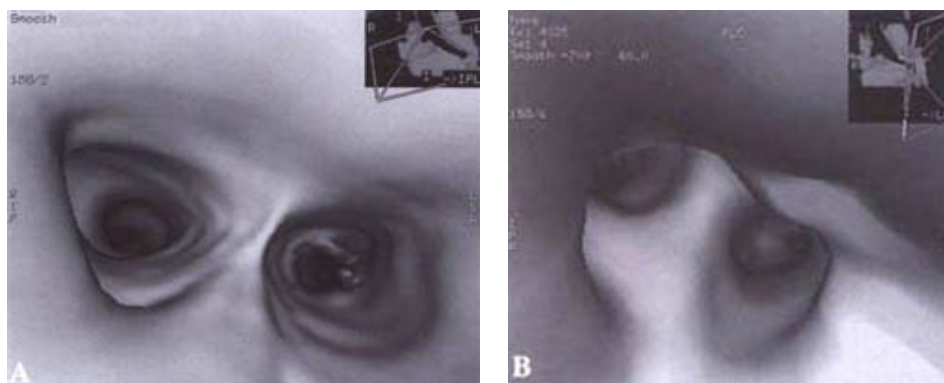


Figura 5  
 BV paciente con trasplante pulmonar izquierdo y estenosis a nivel de la anastomosis bronquial reparada con prótesis endoluminal. A: Imagen a nivel de la corina donde se visualiza el extremo proximal de la prótesis en el bronquio principal izquierdo. B: Desde el extremo distal de la prótesis, la BV permite constatar que ésta se encuentra permeable y que el lumen bronquial distal a ella es normal.

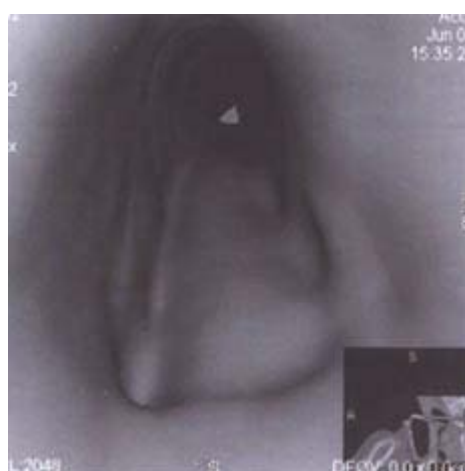


Figura 6  
 Imágenes de BV de un paciente con cáncer de esófago que comprime la pared posterior de la tráquea. Desde el tercio proximal de la tráquea se observa como el tumor esofágico oprime y deforma la pared posterior. La

inserción corresponde a la imagen en plano coronal.

A diferencia de la broncoscopia real, la BV puede revelar la extensión de una lesión endobronquial, el calibre de la vía aérea distal a la estenosis y la relación anatómica entre la lesión de vía aérea y otras estructuras mediastínicas (11).

Técnicas computacionales más avanzadas pueden extender la utilización de la BV. En todo caso, si ellas añaden información relevante desde el punto de vista clínico en el manejo de los pacientes, es algo que debe ser demostrado con estudios prospectivos.

Estructuras mediastínicas extrabronquiales como adenopatías y vasos podrán evidenciarse con la BV al permitir dejar semitransparentes las paredes de la vía aérea, facilitando la realización de biopsias transbronquiales. Imágenes derivadas de BV han demostrado ser útiles para dirigir punciones aspirativas transbronquiales.

Resultados preliminares sugieren que la B V puede tener también un rol complementario en el estudio del árbol traqueobronquial en niños, ya que no requiere exposición adicional a la radiación ni anestesia general (2).

El desarrollo de técnicas de terapia con láser, braquiterapia e instalación de prótesis endobronquiales ha confirmado la necesidad de evaluación preoperatoria exacta de las alteraciones de la vía aérea y de un control post-quirúrgico del resultado de dichas terapias. La BV añade una nueva dimensión al estudio de la vía aérea en estas condiciones (8) (Figuras 7 y 8).

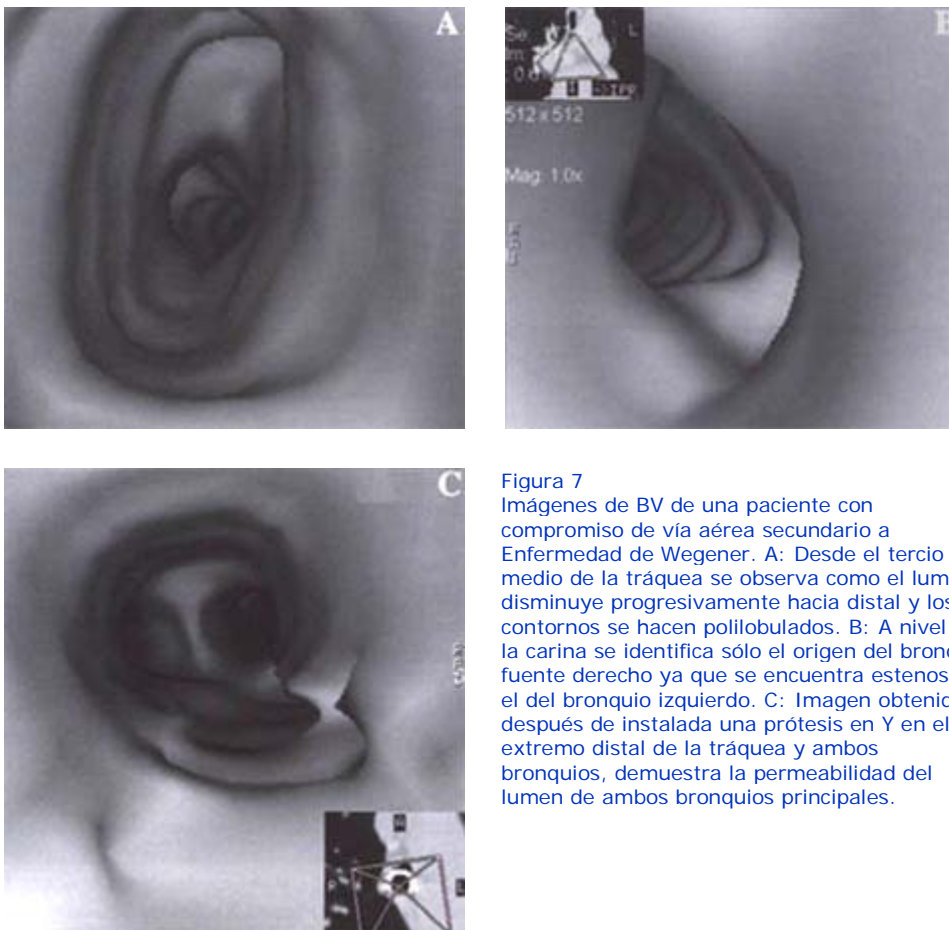


Figura 7  
Imágenes de BV de una paciente con compromiso de vía aérea secundario a Enfermedad de Wegener. A: Desde el tercio medio de la tráquea se observa como el lumen disminuye progresivamente hacia distal y los contornos se hacen polilobulados. B: A nivel de la carina se identifica sólo el origen del bronquio fuente derecho ya que se encuentra estenoso el del bronquio izquierdo. C: Imagen obtenida después de instalada una prótesis en Y en el extremo distal de la tráquea y ambos bronquios, demuestra la permeabilidad del lumen de ambos bronquios principales.

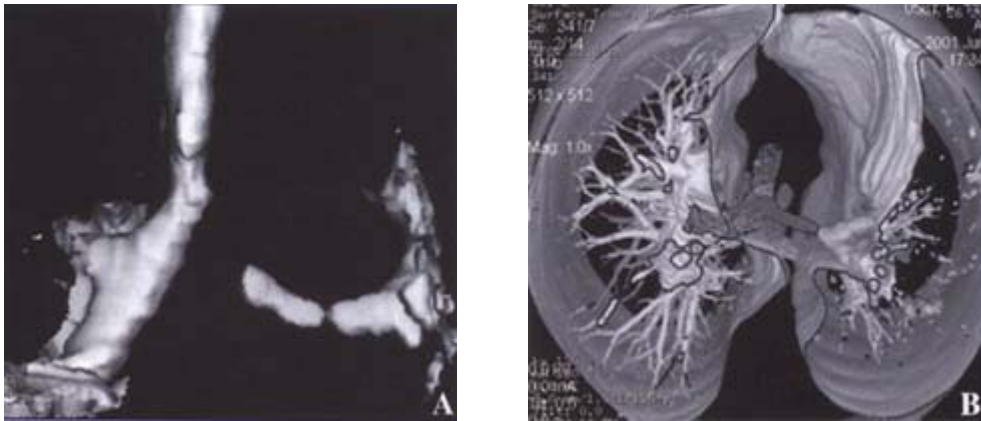


Figura 8  
 BV paciente con trasplante pulmonar izquierdo y estenosis a nivel de la anastomosis bronquial reparada con prótesis endoluminal. A: Imagen a nivel de la corina donde se visualiza el extremo proximal de la prótesis en el bronquio principal izquierdo. B: Desde el extremo distal de la prótesis, la BV permite constatar que ésta se encuentra permeable y que el lumen bronquial distal a ella es normal.

## Referencias

1. Remy-Jardin M, Remy J. *Spiral CT of the Chest*. Springer 1996: 106-15.
2. Konen E, Katz M, Rozenman J, Ben-Shlush A, Itzhak Y, Szeiberg A. *Virtual Bronchoscopy in children: Early clinical Experience*. AJR 1998; 171: 1699-702.
3. Burke AJ, Vining DJ, McGuirt WF, Postma G, Browne JD. *Evaluation of airway obstruction using virtual endoscopy*. Laryngoscope 2000 Jan; 110(1): 23-9.
4. Naidih.
5. Summers R. *Navigational Aids for Real Time Virtual Bronchoscopy*. AJR 1997; 168: 1165-70.
6. McAdams HP, Goodman P, Kussin P. *Virtual Bronchoscopy for directing transbronchial Needle Aspiration of Hilar and mediastinal Lymph Nodes: A Pilot Study*. AJR 1998; 170: 1361-64.
7. Summers R, Feng D, Holland S, Sneller M, Shelhamer J. *Virtual bronchoscopy: Segmentation Method for Real-Time Display*. Radiology 1996; 200: 857-62.
8. Vining D, Liu K, Chopin R, Haponik E. *Virtual Bronchoscopy. Relationships of Virtual Reality Endobronchial Simulations to Actual Bronchoscopic Findings*. Chest 1996; 109: 549-53.
9. Ferreti GR, Knoplioch J, Bricault I, Branbilla C, Coulomb M *Central airway stenoses: preliminary results of spiral-CT generated virtual bronchoscopy simulations in 29 patients*. Eur Radiol 1997; 7(6): 854-9.
10. Kauczor HU, Woleke B, Fischer B, Mhdenberg P, Lorenz J, Thelen M. *Three-Dimensional Helical CT of the Tracheobronchial Tree: Evaluation of Imaging Protocols and Assessment of Suspected Stenoses with Bronchoscopic Correlation*. AJR 1996:

167: 419-24.

11. Aquino S, Vining D. *Virtual Bronchoscopy. Clinics in Chest Medicine* 1999 Dec;20(4): 725-30.