

Drenaje subduro subgaleal en el tratamiento de colecciones subdurales subagudas o crónicas post-traumáticas

Dr. [Luciano Basauri T.](#)
Dr. [Enrique Concha J.](#)
[Departamento de Neurocirugía](#)
[Clínica Las Condes](#)

Resumen

Se analizó el efecto de la instalación de drenaje subduro/subgaleal (SD/SG) en siete pacientes con colecciones subdurales subagudas o crónicas post-traumáticas. Las principales indicaciones de esta técnica fueron la condición crítica del paciente y el rango etáreo sobre los 65 años con atrofia cerebral. El catéter de drenaje se instaló en pabellón con anestesia local o con anestesia general de acuerdo con las condiciones de cada caso. No se observaron complicaciones, recidiva, infección ni mortalidad en el grupo.

Palabras claves

Colecciones subdurales. Tratamiento mínimamente invasivo. Drenaje subduro subgaleal.

Presentación

El drenaje subduro subgaleal (SD/SG), fue propuesto hace más de 100 años atrás por Micolicz (1896); Chee (1) en el año 1958 publicó una comunicación en la exteriorización de un bolsillo subcutáneo del espacio subgaleal usando una craneotomía lineal para el tratamiento de los hematomas subdurales crónicos recurrentes. Saladino (2), en el año 1986 comunicó el uso de drenaje ventrículo subcutáneo en el tratamiento transitorio de la hidrocefalia del neonato secundaria a hemorragia intraventricular. Van Kalemberg (3) en el año 1994, propuso el uso del drenaje ventrículo/galeal como alternativa y primer gesto quirúrgico para la derivación del líquido céfalo-raquídeo en tumores de la fosa posterior pediátricos descompensados (5).

Material

Analizamos nuestra experiencia con el uso del drenaje SD-SG para el tratamiento de colecciones subdurales post-traumáticas subagudas o crónicas en el período calendario 1988-2001. El grupo estuvo compuesto de 7 casos - 3 hematomas subdurales crónicos y 4 higromas subdurales crónicos. El promedio de edad fue 65 años (46-83). Seis fueron de sexo masculino y uno de sexo femenino. Cuatro pacientes tenían historia de patología coronaria. Las colecciones subdurales desaparecieron en 3 casos y experimentaron una importante reducción en el tamaño en los otros cuatro. (Fig.1). No hubo morbilidad ni mortalidad en relación con el procedimiento.

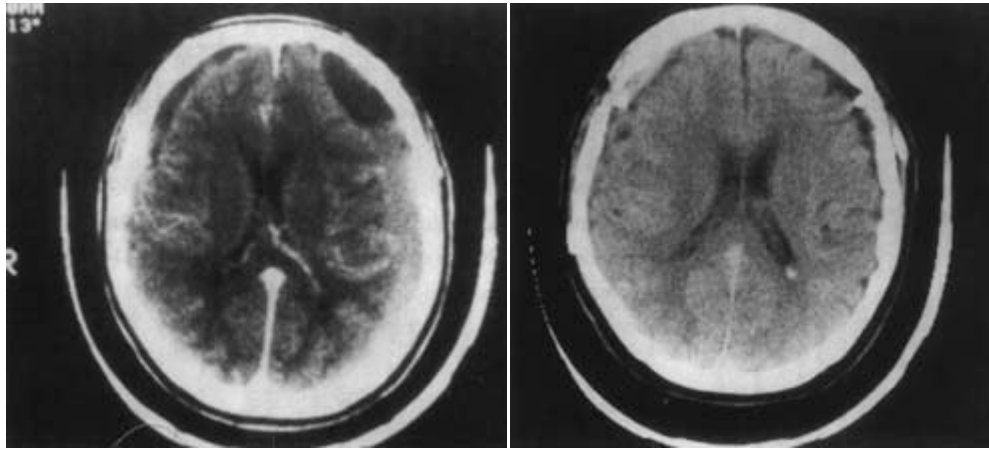


Figura 1 izquierda: TAC preoperatorio de un hematoma subdural subagudo post-traumático.

Figura 1 derecha: Re-expansión del cerebro con reaparición del espacio sub-aracnoideo cortical.

Técnica quirúrgica

El paciente es llevado al pabellón quirúrgico utilizando anestesia local o general de acuerdo con las condiciones de cada uno. Se hace un agujero de trépano en el límite anterior de la colección y usando el dedo índice o un instrumento romo, se crea un bolsillo subgaleal despegando la galea del pericráneo. Se utiliza un trozo de catéter ventricular usado en las derivativas para hidrocefalia, colocando un extremo en el espacio subdural y el otro en el bolsillo subgaleal (Fig. 2). Se hacen orificios supernumerarios en el extremo subgaleal; el anclaje del catéter no es necesario. En la presente serie no hubo infección, fistulización, ni mortalidad. La indicación principal es en pacientes críticamente enfermos o ancianos con patología asociada de alto riesgo e involución cerebral concomitante. No existió recidiva en la presente serie.

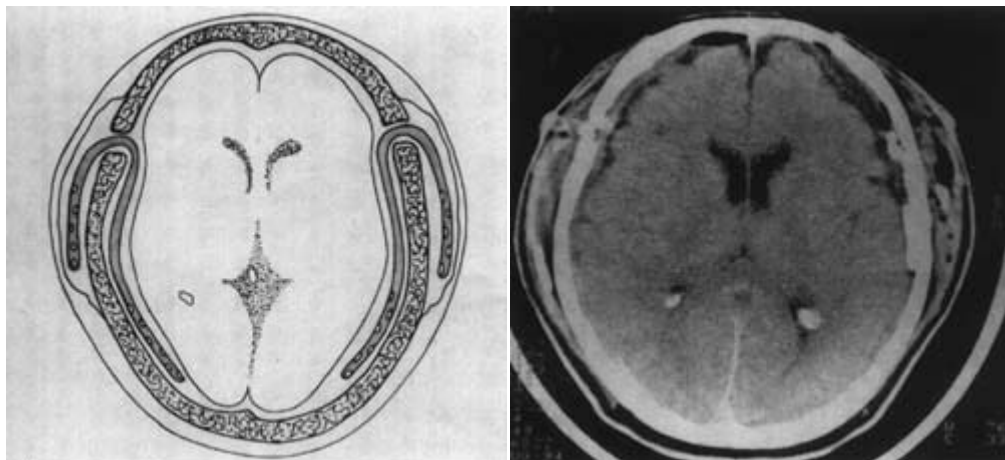


Figura 2 izquierda: Interpretación de la técnica por el dibujante científico.

Figura 2 derecha: TAC cerebral post-operatorio con el drenaje instalado.

Análisis

El drenaje SD-SG es un método seguro para tratar colecciones subdurales agudas o crónicas. El método se perfila como una excelente opción para el tratamiento de colecciones subdurales crónicas o subagudas, en pacientes con riesgo asociado a su edad y a patologías concomitantes, utilizando una técnica mínimamente invasiva.

Bibliografía

1. Chee Pin Chee: *Exteriorization of the subdural pocket for chronic recurrent subdural hematoma. Neurosurgery 22: 780-782 (1988).*
2. A. Saladito, D. Gainsburg, E. Zamora, Y. Ronen and P. Tiberin. *Ventriculosubcutaneous shunt for temporary treatment of neo-natal post-IVH Hydrocephalus; a technical note. Child's Nerv Syst 2: 206207(1986).*
3. F. Van Calenbergh, C. Plots, J. Goffin, P. Casaer; *Ventrículo-galeal shunt. An alternative method for preoperative CSF diversion in pediatric posterior fossa tumours. Abstracts XXII Internacional Meeting. ISPN September (1994) Birmingham. U.K.*