

Pectus excavatum: avances en el tratamiento

Dr. [Patricio Varela B.](#)

Servicio de Cirugía Hospital Luis Calvo Mackenna

[Unidad de Cirugía Infantil y Neonatal](#),

Clínica Las Condes

Resumen

Trabajo Presentado en la Sesión Plenaria del Congreso del American College of Surgeons, Santiago, Chile, 2003. Premio al Mejor Trabajo Científico.

El pectus excavatum, pecho excavado, hundido o en embudo es la malformación torácica más frecuente. Se presenta en uno de cada 1000 recién nacidos. La deformidad se caracteriza por la presencia de una profunda depresión esternal.

En los casos sintomáticos, el manejo es fundamentalmente quirúrgico. El objetivo es reportar una experiencia clínica de 30 pacientes portadores de pectus excavatum tratados con una novedosa técnica quirúrgica mínimamente invasiva con apoyo de videotoracoscopia, denominada Técnica de Nuss, que consiste en el implante, temporal, de una barra metálica retroesternal.

Introducción

Se denomina Pectus Excavatum (PE) o pecho excavado, hundido o en embudo a una malformación de la pared anterior del tórax, caracterizada por una profunda depresión del esternón y alteración de las articulaciones condroesternales inferiores (Figs. 1, 2, 3, 4). Es considerada la malformación torácica más frecuente. En los casos más severos puede ocasionar una compresión de los órganos torácicos y como consecuencia producir dificultad respiratoria, infecciones respiratorias frecuentes, intolerancia al ejercicio y dolor torácico. La malformación es, en la mayoría de los casos, congénita. Por lo general leve al nacer, con aumento progresivo en relación con el crecimiento del niño y se hace más evidente en el período de la adolescencia. Se estima que este defecto se produce en 1 de cada 700- 1000 recién nacidos vivos y es más frecuente en el sexo masculino. La regresión espontánea o cualquier mejoría parcial de este defecto es infrecuente. Esta enfermedad se asocia a otras anomalías del sistema músculo esquelético, frecuentemente a la escoliosis. En un porcentaje menor puede aparecer después del nacimiento, especialmente en trastornos congénitos del tejido conectivo muscular como en el Síndrome de Marfan y Ehlers Danlos.

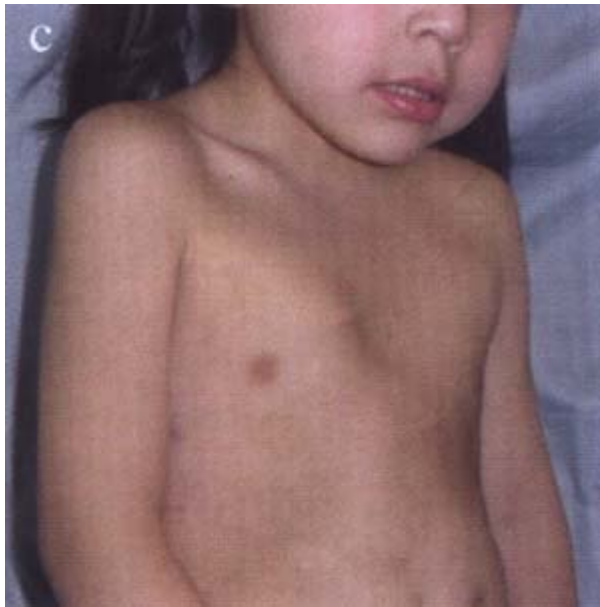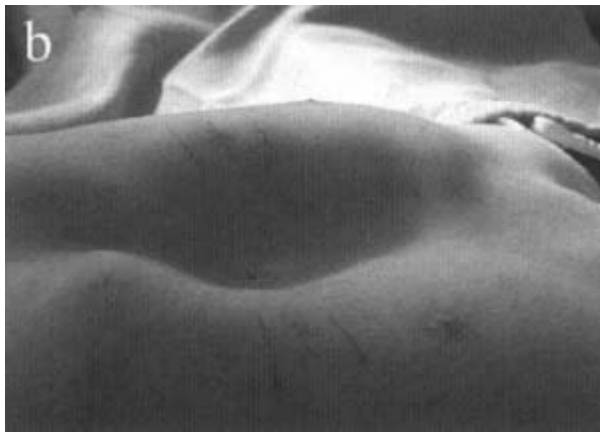
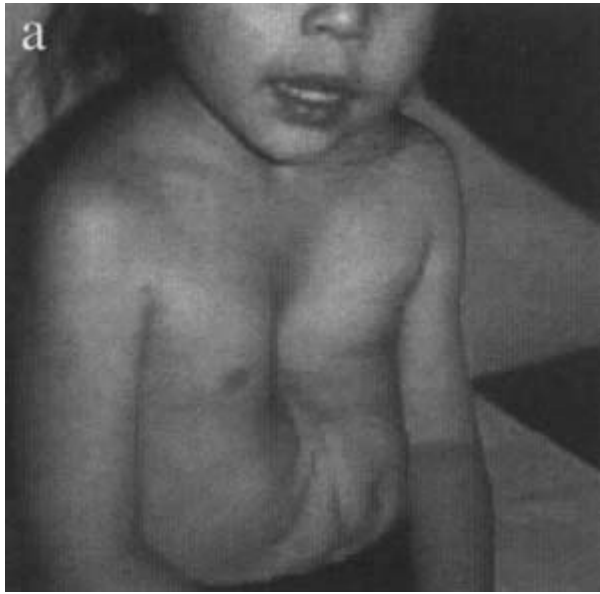


Figura 1. a) Foto preoperatoria de niñita de cinco años con pectus excavatum asimétrico. Índice torácico de 4.3. b) Foto preoperatoria. Paciente en pabellón de cirugía. c) Foto postoperatoria. Corrección después de un año.

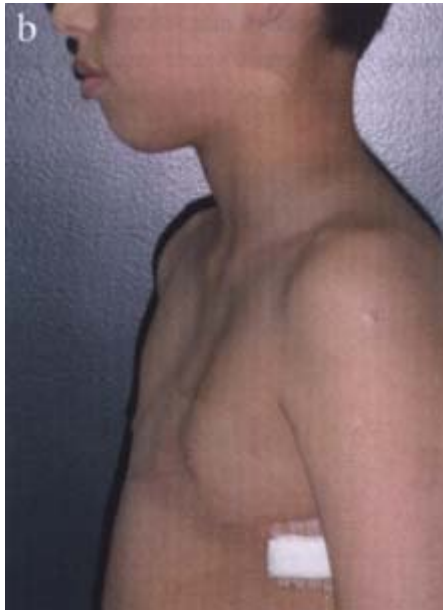
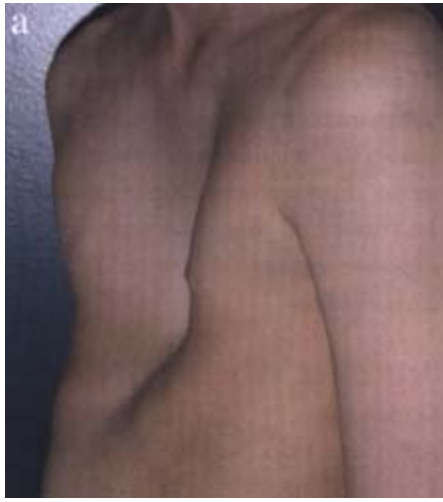
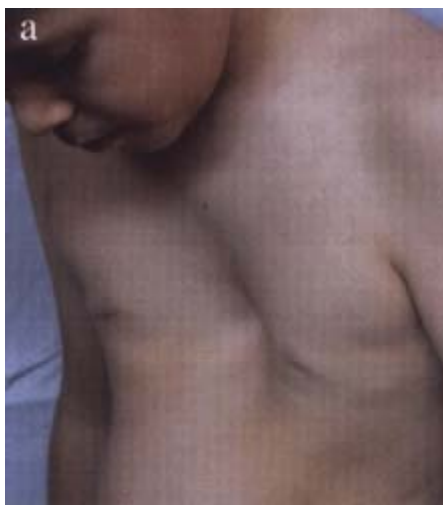Figura 2: a) Foto pre operatoria, paciente de nueve años. b) Foto una semana post operatoria. Obsérvese que la operación requiere sólo de una pequeña incisión lateral.



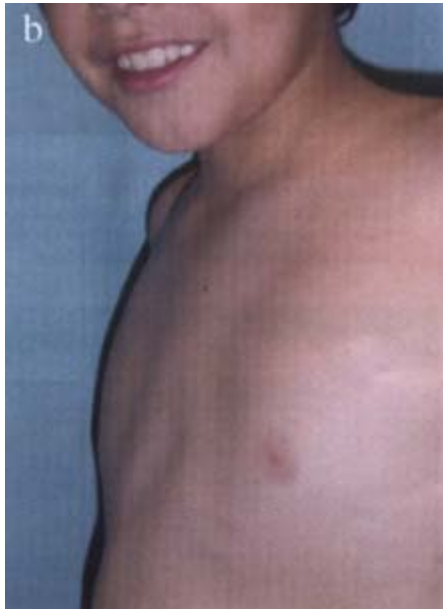

Figura 3: a) Foto preoperatoria de paciente de 10 años de edad. b) Foto post operatoria.

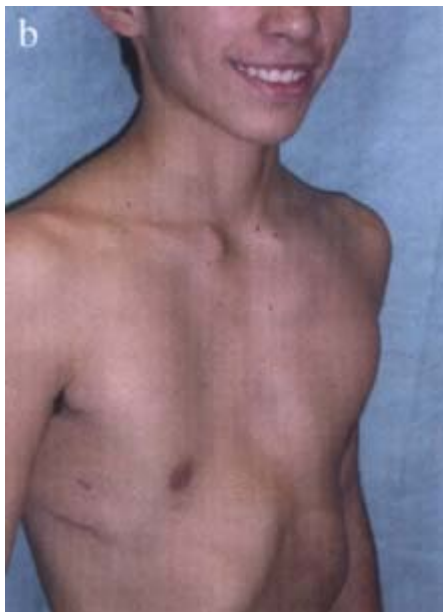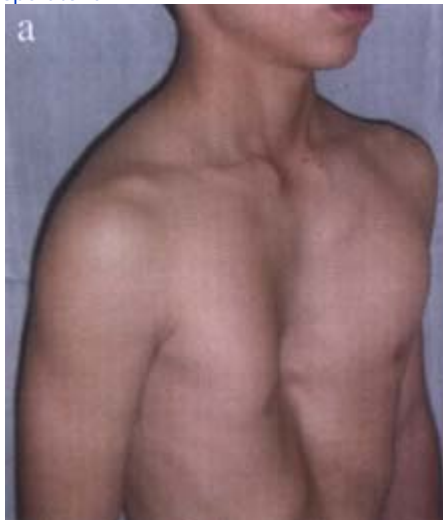


Figura 4: a) Foto preoperatoria paciente 15 años con Pectus Excavatum Severo. b) Control un año post operatorio.

En los casos sintomáticos, el manejo es fundamentalmente quirúrgico y ha evolucionado en el tiempo. Para su corrección las técnicas quirúrgicas tradicionales, han considerado un abordaje con incisiones torácicas anteriores, resección de tres a cuatro cartílagos costales por cada lado, una esternotomía o sección parcial del esternón más placas de osteosíntesis (1).

En la última década, las técnicas quirúrgicas mínimamente invasivas han alcanzado un importante desarrollo. En 1997, Donald Nuss (2) notifica una novedosa técnica, mínimamente invasiva, que consiste en el implante temporal de una barra metálica retroesternal insertada a través de dos pequeñas incisiones a cada lado de la pared torácica. La barra es colocada bajo visión videotoracoscópica y actúa como soporte temporal. Este procedimiento no requiere de otras incisiones ni tampoco de resecciones costales ni esternotomía. Además, luego de la cirugía los pacientes se reincorporan rápidamente a sus actividades, permaneciendo hospitalizados sólo por un plazo de cuatro a seis días. El implante temporal retroesternal ("pectus bar"), es muy bien tolerado y se retira a los tres años mediante un procedimiento quirúrgico ambulatorio. Desde su introducción en 1997, esta nueva técnica, mínimamente invasiva, ha sido aceptada por cirujanos y pacientes como un procedimiento menos radical y con mejores resultados estéticos. El objetivo del presente trabajo es notificar una serie clínica de 30 pacientes portadores de pectus excavatum sintomático tratados entre los años 2000 y 2004 con la técnica descrita por Nuss. Se hace énfasis en la importancia de crear un equipo de trabajo multidisciplinario que enfrente todas las repercusiones que estas deformidades pueden ocasionar en el niño.

Evaluación preoperatoria

En la primera consulta se realiza una completa historia clínica y se explica en detalle a los padres y pacientes el significado de esta enfermedad. En los casos con deformidad leve y asintomáticos los pacientes son sometidos a un plan de ejercicios para lograr una corrección postural y luego son controlados cada seis meses. En los casos sintomáticos y aquellos en que existe una marcada deformidad es necesario una completa evaluación bronco pulmonar y cardiológica, con el fin de pesquisar posibles repercusiones funcionales. Para una aproximación objetiva del grado de deformidad en todos los pacientes se solicita una tomografía computarizada de tórax y se practica una ecocardiografía. La evaluación de la severidad del PE es determinada por el índice de Haller (3), que se obtiene en la tomografía computada de tórax (Fig. 5), estableciendo la relación que existe entre el diámetro transverso y anteroposterior del tórax en la región de mayor depresión esternal. Cuando este índice es mayor a 3.25 se acepta que corresponde a una deformidad en rango patológico.

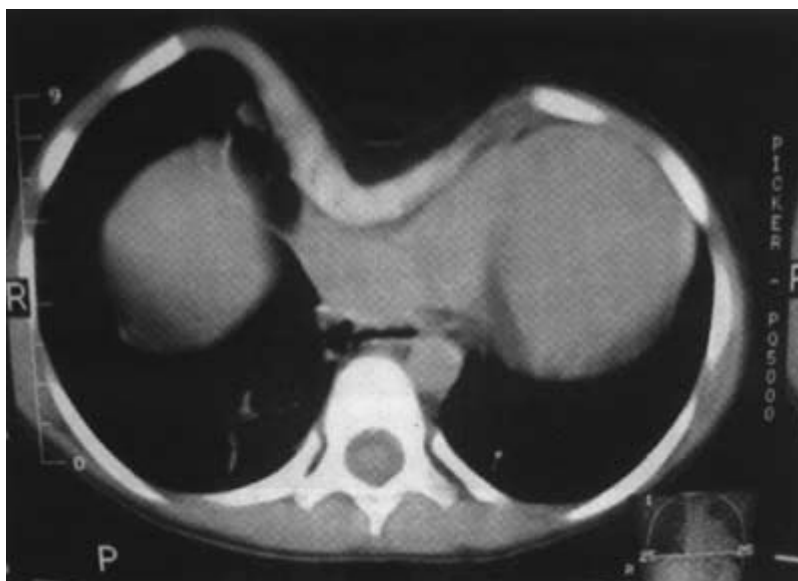


Figura 5.

Los hallazgos frecuentes en los estudios ecocardiográficos son: compresión en grado variable de cavidades ventriculares derechas con o sin disfunción del ventrículo derecho y prolapso de válvula mitral.

La selección de los pacientes para corrección quirúrgica está basada en el grado de severidad de la deformidad, edad, presencia de sintomatología respiratoria, hallazgos ecocardiográficos e índice torácico de Hailer. Los pacientes portadores de deformidades y que tienen repercusiones sobre su autoestima, en la actualidad, son evaluadas por un psicólogo especialista.

Procedimiento quirúrgico

El procedimiento se realiza bajo anestesia general. En la operación se coloca un catéter epidural con el fin de lograr un bloqueo total del dolor en el postoperatorio. El catéter es retirado al tercer día. Cefazolina es indicada al comienzo de la operación y es mantenida por tres días. Se efectúa un cuidadoso aseo de la piel y asepsia con povidona o clorhexidina. La corrección de la deformidad se logra mediante la introducción de una barra metálica retroesternal, previamente doblada de acuerdo a la deformidad de cada paciente (Fig. 6). La introducción es guiada mediante videotoracoscopia, con lo cual se visualizan las estructuras del mediastino. La estabilización de la barra es fundamental y se logra con la utilización de estabilizadores laterales.

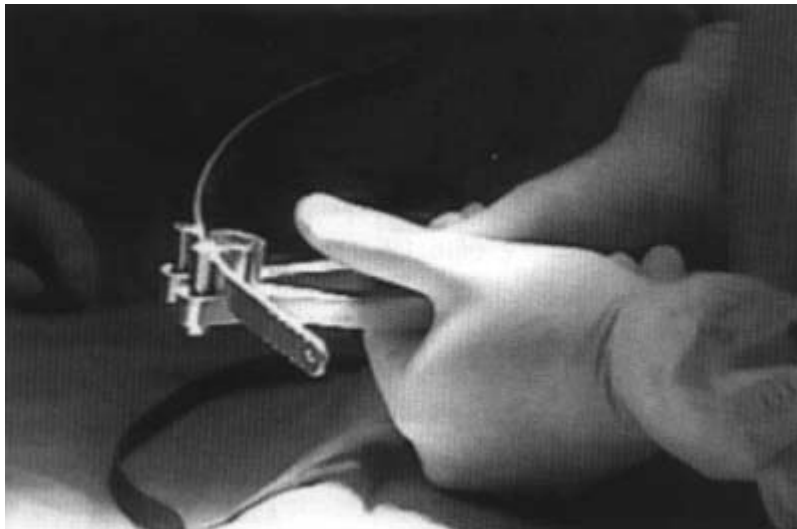

Figura 6: La barra de Nuss es doblada de acuerdo a deformidad de cada paciente.

En el post operatorio los pacientes son trasladados a la Unidad de Cuidados Intensivos Pediátricos (UCIP), donde permanecen uno a dos días. Al ingresar a la UCIP se realiza una radiografía de tórax para evaluar posición de la barra implantada, presencia de neumotórax y atelectasias residuales (Fig.7).

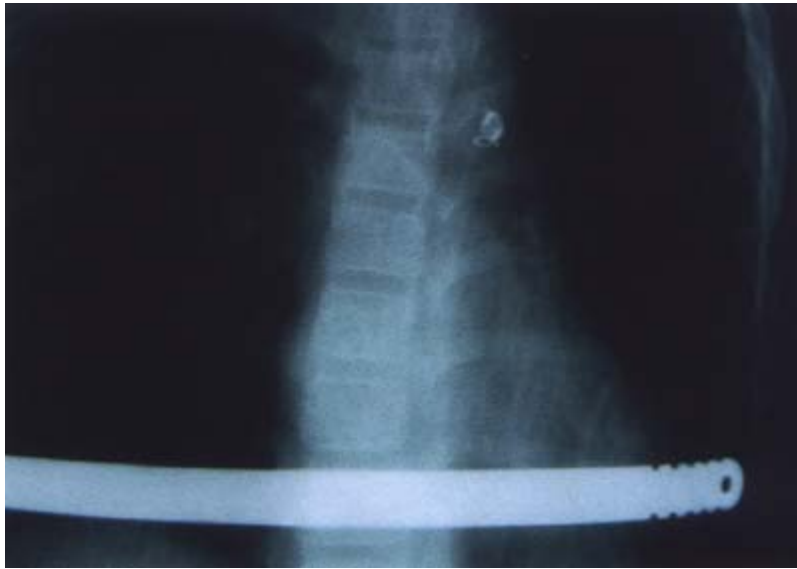

Figura 7: Rx de torax post operatoria. Obsérvese barra retroesternal con estabilizador. La barra es retirada a los tres años.

En el primer día del post operatorio se inicia deambulacion precoz y kinesiaterapia respiratoria con ejercicios diafragmáticos abdominales, más el uso de "triflow" horario, con la finalidad de lograr una adecuada reexpansion pulmonar y recuperacion de las atelectasias parciales que se presentan con frecuencia en pacientes. El promedio de estadía hospitalaria es de cinco días.

Discusión y comentarios

El pectus excavatum es la malformación torácica más frecuente y en los casos más severos la deformidad se asocia a trastornos respiratorios, desplazamiento y compresión de cavidades cardiacas con o sin disfunción ventricular. La sintomatología de este defecto generalmente es inaparente hasta que el paciente participa en actividades deportivas exigentes o actividades muy estresantes. El PE produce en un porcentaje considerable una deformidad estética severa con repercusiones demostradas sobre la autoestima y el desarrollo de la personalidad. Por lo general, estos niños son tímidos, inhibidos y retraídos, se abstienen de participar en actividades en las cuales el tórax es necesariamente expuesto, como ocurre en la natación y las actividades atléticas. Al corregir la deformidad existe una marcada mejoría de la autoestima, de los síntomas respiratorios y cardiacos.

Es interesante notar que estos pacientes tienen una mayor incidencia de enfermedades respiratorias y asma, sin embargo, en la mayoría los test convencionales de evaluación de función pulmonar y cardiaca son normales en reposo. Pero si son evaluados en ejercicio intenso, la función cardiaca está reducida si se compara con individuos normales de la misma edad. La función respiratoria puede estar disminuida hasta un 30 por ciento, dependiendo de la severidad del defecto (4). El estudio ecocardiográfico permite evaluar el grado de compresión cardiaca en los casos que exista, y determinar la presencia o no de disfunción del ventrículo derecho. Frecuentemente existe además un prolapso de la válvula mitral, reportada hasta en un 65 por ciento de los pacientes con PE (5). La corrección del PE revierte estas alteraciones. La TAC de tórax permite determinar la relación que existe entre el diámetro transversal y antero posterior del tórax. Es aceptado que un índice mayor a 3,25 se correlaciona con deformidades severas que requieren de corrección quirúrgica.

Las técnicas mínimamente invasivas para la corrección del PE fueron introducidas a partir de 1997. El principio fundamental de esta técnica es que con la barra in situ a lo largo de dos años, se produce una remodelación de la malformación torácica (similar a lo que ocurre con los tratamientos ortodóncicos), y que se consolida definitivamente. El implante metálico es retirado a los tres años mediante un procedimiento ambulatorio.

Respecto de la mejor edad para la corrección con esta técnica mínimamente invasiva, aún existe discusión. Sin embargo, en los últimos años se ha definido que el mejor rango de edad es entre los seis y 12 años, periodo en el cual el tórax es menos rígido y por consiguiente más maleable. En otras edades los resultados logrados también son satisfactorios (2, 3).

Luego de notificada la técnica por Nuss en el año 1997, es incorporada con entusiasmo en varios centros, los que en la actualidad han notificado sus experiencias en la literatura, valorando los resultados anatómicos, fisiológicos, estéticos y reducción del tiempo quirúrgico (5-10).

Experiencia clínica

Entre marzo de 2000 y marzo de 2004, 126 pacientes fueron derivados para evaluación por deformidad torácica. De éstos, 104 eran portadores de pectus excavatum, 18 pectus carinatum, y cuatro otros tipos de deformidades torácicas de grado variable.

De los 104 pacientes con pectus excavatum, 30 fueron seleccionados para corrección quirúrgica con técnica mínimamente invasiva. 25 son de sexo masculino. El rango de edad fue de cuatro a 19 años y la sintomatología que predominaba era respiratoria.

La baja autoestima, que se evidenciaba en timidez importante, fue referida como síntoma relevante en 14 pacientes. Un paciente es portador de Síndrome de Ehlers Danlos y otro portador de Síndrome de Marfan.

El índice de Haller, de los pacientes seleccionados para cirugía en la presente serie clínica fue de 3.6 a 5.8.

Los hallazgos ecocardiográficos relevantes fueron: compresión en grado variable de cavidades ventriculares derechas, lo que ocurrió en 15 pacientes, prolapso de válvula mitral en cuatro y antecedente de arritmia en 1 (Tabla 1).

El procedimiento quirúrgico fue muy bien tolerado (n = 30 pacientes). No se producen complicaciones intra operatorias y la corrección de la deformidad fue óptima en todos los pacientes. Se utilizó una barra correctora con uno o dos estabilizadores laterales. La inserción de la barra fue realizada en todos con apoyo de video cirugía, óptica de cinco mm. y 30 grados, con neumotórax controlado a cinco mm. de Hg.

El primer paciente fue operado en enero de 2001 y la barra recientemente retirada sin inconvenientes.

TABLA 1: PACIENTES OPERADOS CON TÉCNICA MÍNIMAMENTE INVASIVA (N=30)	
Sexo	25 varones/5 niñas abiertas
Índice torácico de Haller	mediana 4,3/rango 3,6-5,8
Pectus asimétrico	14/30
Pectus simétrico	16/30
Compresión cardíaca en TAC o ecocardiografía	15/30
Disfunción ventricular derecha	08/30

Prolapso de válvula mitral	05/30
Arritmia	01/30
Dolor torácico	12/30
Palpitaciones	11/30
Disnea en ejercicio	09/30
Baja autoestima	15/30
Sd Ehlers Danlos	01/30
Escoliosis	10/3

Conclusión

La técnica quirúrgica mínimamente invasiva para la corrección del pectus excavatum (Técnica de Nuss) constituye un verdadero avance en el manejo de esta malformación. El enfoque terapéutico de los pacientes portadores de malformaciones torácicas debe ser realizado por un equipo multidisciplinario orientado a detectar y resolver las repercusiones funcionales y psicológicas.

Bibliografía

1. Ravitch MM. *Operative Technique of Pectus Excavatum Repair*. *Ann Surg* 1949 429 - 444.
2. Donald Nuss, Robert Kelly, Jr, Daniel P. Croitoru, and Michael E. Katz. *A 10 - Year Review of a Minimally Invasive Technique for the Correction of Pectus Excavatum*. *Journal of Pediatric Surgery*, Vol 33, N 4, 1998 : pp 545-552.
3. J. Alex Haller , Jr, Sandra S. Kramer, and Steven A. Lietman. *Use of CT Scan in Selection of Patients for Pectus Excavatum Surgery : A Preliminary Report*. *Journal of Pediatric Surgery*, Vol 22, N 10, 1987: pp 904-906.
4. Haller jr, G.M. Loughlin. *Cardiorespiratory function is significantly improved following corrective surgery for severe pectus excavatum*. *J . Cardiovasc Surg* 2000; 41 : 125 - 30.
5. Shamberger RC, Welch Kj: *Mitral valve prolapse associated with pectus excavatum*. *J. Pediatr* 111:404-407, Sept 1987.
6. André Hebra, Barbara Swoveland, Michael Egbert Edward P. Tagge, Keith Georgeson, h. Biemann Othersen, Jr, and Donald Nuss. *Outcome Analysis of Minimally Invasive Repair of Pectus Excavatum: Review of 251 Cases*. *Journal Of Pediatrics Surgery* , Vol 35, N 2, 2000: pp 252-258.
7. Kim A. Molik, Scott A. Engu, Frederick J. Rescorla, Karen W. West, L.R. Scherer, and Jay L. Grosfeld. *Pectus Excavatum Repair: Experience With Standard and Minimal Invasive Techniques*. *Journal of Pediatric Surgery*, Vol 36, N 2, 2001: pp 324-328.
8. K.A. Miller, MD, R. K. Woods, MD, R. J. Sharp, MD, G. K. Gittes, MD, K. Wade, RN, K. W. Ashcraft, MD C. L. Snyder, MD, W. M. Andrews, MD, J.P. Murphy, MD, and G.W.

Holcomb III, MD. Minimally invasive repair of pectus excavatum : a single institution s experience. *Surgery. Journal of Pediatric Surgery*, 2001 : pp 652-659.

9.Fonkalsrud EW, Beanes S, Hebra A, Adamson W, Tagge E. Comparision of minimally and modified Ravitch pectus excavatum repair. *Journal of Pediatric Surgery* 2002 Mar, 37 (3): 413-7.

10.Daniel P. Croitoru, Robert E. Kelly, Michael J. Goretsky, M. Louise Lawson, Barbara Swoveland, and Donald Nuss. Experience and Modification Update for the Minimally Invasive Nuss Technique for Pectus Excavatum Repair in 303 Patients. *Journal of Pediatric Surgery*, Vol 37, N 3,2002: pp 437-445.

11. Varela Patricio, Herrera Oscar, Fielbaum Oscar. Pectus Excavatum. *Rev. Chil. Pediatr.* 73 (3); 263 -269, 2002.