

# Mallas protésicas en el tratamiento quirúrgico del prolapso genital en la mujer

Dr. Vicente Solà D.  
Dr. Jack Pardo Sch.  
Dr. Paolo Ricci A.  
Dr. Enrique Guiloff F.

Unidad de Uroginecología y Cirugía Vaginal.  
Departamento de Obstetricia y Ginecología, Clínica Las Condes.

## Resumen

El origen del prolapso genital es multifactorial, actuando fundamentalmente en las estructuras del sostén pélvico. Las causas más frecuentes son la multiparidad, embarazos y partos con fetos macrosómicos, partos traumáticos, antecedente de cirugías previas del suelo pelviano y factores intrínsecos de la calidad de tejidos. Este daño tisular y en los ligamentos constituyen el origen en la fisiopatología de la incontinencia urinaria, cistocele, rectocele e histerocele. Existen varias técnicas quirúrgicas para su reparación, sin embargo, los porcentajes de recidiva llegan hasta un 29%. Esto explica el por qué se está permanentemente investigando y realizando nuevos avances de refuerzo, como es el caso de la utilización de mallas protésicas, en que las estadísticas muestran un significativo beneficio y eficacia, que superan largamente a las otras técnicas cuando las indicaciones de uso son las adecuadas. Al momento de elegir cuál utilizaremos, es importante el tamaño del poro y si es mono o multifilamento; ya que de estas características depende la potencial infección, biointegración y erosión de la vagina, como de órganos vecinos. La recidiva del cistocele repa-

rado con malla polipropileno macroporo monofilamento no supera el 3%, permitiendo asegurar que se trata de una técnica de mayor eficacia que las anteriores.

## INTRODUCCIÓN

El prolapso genital o hernia genital, entendido como el desplazamiento de los órganos pélvicos a través de la vagina, es una de las condiciones patológicas que frecuentemente afecta la calidad de vida de las mujeres. Puede presentarse hasta en el 50% de las multíparas (1) y su incidencia aumenta con la edad (2). La edad media de las pacientes es de 61,5 años, según la revisión de Luber (3).

En 1997, Olsen (4) demostró que el 11,1% de las mujeres que alcanzaban los 80 años había sido operada por prolapso o incontinencia urinaria, o ambas condiciones, y además que el 29,2% de ellas requirió una reoperación por recidiva. En EE.UU. se gasta anualmente más de un millón de dólares en el tratamiento del prolapso de órganos pélvicos (5).

Los altos porcentajes de recidiva con las técnicas tradicionales (6), -2 a 40% para cistocele (7)- llevó a replantearse la fisiopa-

tología del prolapso y a desarrollar nuevas técnicas quirúrgicas, que analizaremos.

### PROLAPSO GENITAL

Descenso de los órganos pélvicos secundario a la ruptura o debilidad del soporte del suelo pélvico

### ANATOMÍA Y FISIOPATOLOGÍA DEL PROLAPSO GENITAL FEMENINO

El suelo pélvico debe entenderse como una unidad anatómica y funcional formada por un conjunto de músculos, ligamentos, tejido conectivo y nervios que permiten el soporte adecuado y el control de la posición del útero, vagina, vejiga, uretra, recto y ano (Figura 1).

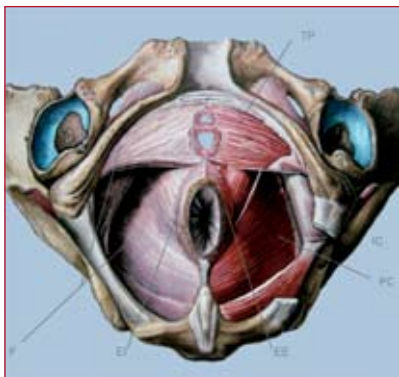


FIGURA 1: Músculos del Suelo Pélvico. De la integridad de huesos, músculos, ligamentos, fascias y nervios, depende el soporte y control adecuado de los órganos intrapelvianos. TP: Transverso perineal. PC: Pubococcigeo. EI: Esfínter Anal Interno. EE: Esfínter Anal Externo. F: Fascia.

No debemos olvidar que el soporte del suelo pélvico depende de la integridad y funcionamiento sincronizado de estos elementos. Cada uno actúa por sí solo y en conjunto, para lograr así la correcta ubicación de las vísceras pelvianas.

Las alteraciones del suelo pélvico se manifiestan como: incontinencia urinaria, prolapso genital, incontinencia fecal, dolor pélvico, disfunción sexual (alteración y disconfort coital) y dificultad evacuatoria.

### MANIFESTACIONES DE LAS ALTERACIONES DEL SUELO PÉLVICO

- Incontinencia urinaria
- Prolapso genital
- Incontinencia fecal
- Dolor pélvico
- Disfunción sexual (alteración y disconfort coital)
- Dificultad evacuatoria

Entre los mecanismos de soporte, cuyo daño desarrolla prolapso genital, se encuentran el diafragma pélvico, la fascia endopélvica y la vagina.

La **Fascia endopélvica** se trata de una verdadera malla de tejido conectivo que envuelve y mantiene los órganos pélvicos en su posición anatómica normal. Entrega soporte a la vejiga, uretra, útero, vagina, recto y ano. De esta forma, estos órganos mantienen una correcta relación entre sí, permitiendo un adecuado funcionamiento. Se extiende en forma continua desde el complejo uterosacro-cardinal hasta el diafragma urogenital.

En 1992 DeLancey (8) describe 3 niveles de soporte:

**Nivel 1:** soporte apical, que corresponde a la suspensión superior de la vagina al complejo cardinal-uterosacro. El complejo cardinal-uterosacro participa en la suspensión del útero y el tercio superior de la vagina. Este complejo se separa en dos partes: el ligamento cardinal y el ligamento uterosacro. Las fibras del ligamento uterosacro se fusionan en su parte distal con la fascia visceral sobre el cervix, segmento uterino inferior y parte superior de la vagina, formando el anillo pericervical. En su parte proximal, esas fibras terminan en la fascia presacra. Cuando se produce ruptura del complejo cardinal-uterosacro provoca un descenso uterino o un prolapso de cúpula. Por ello, es común el prolapso de cúpula vaginal post histerectomía total, si no se tiene la precaución de suturar y fijar adecuadamente este complejo a la fascia pubovesical y rectovaginal.

**Nivel 2:** suspensión lateral a los dos ter-

cios superiores de la vagina. Entrega una sustentación horizontal a la vejiga con los dos tercios superiores de la vagina y recto. La vagina además se soporta a sí misma por su composición fibromuscular, que no pocas veces es referida como una fascia. El soporte de la parte anterior de la vagina es otorgado por la fascia pubocervical, mientras que de la parte posterior es otorgado por la fascia rectovaginal.

La fascia pubocervical se encuentra entre la vejiga y el epitelio vaginal, unido lateralmente al arco tendíneo de la fascia

### PROLAPSO GENITAL

- Anterior: uretrocele, cistocele.
- Medio: histerocele, prolapso de cúpula vaginal, enterocele.
- Posterior: rectocele.

### DEFECTOS DE LA FASCIA ENDOPÉLVICA QUE PROVOCAN PROLAPSO GENITAL

Fascia pubocervical:

paravaginal  
transverso proximal

Fascia rectovaginal:

centrales  
transverso distal

pélvica. Sus defectos producen prolapsos en la pared vaginal anterior (cistocele, uretrocele o cistourethrocele).

En la parte posterior se encuentra el septum rectovaginal, entre el epitelio vaginal y el recto, con inserciones laterales a la fascia sobre el músculo elevador del ano. Un daño en él produce un rectocele.

**Nivel 3:** fusión distal de la vagina al diafragma urogenital y cuerpo perineal. La vagina y sus estructuras de soporte pasan el hiato urogenital y se unen distalmente con la fascia parietal de los músculos pubococcigeo y puborectal y la membrana perineal. El septum rectovaginal se une al cuerpo perineal y la fascia pubocervical se fusiona a la membrana perineal del triángulo urogenital, que luego se une al hueso púbico.

## FACTORES DE RIESGO

En la práctica clínica observaremos que el prolapso de los órganos pélvicos es la resultante del daño de los tejidos de sostén, lo cual puede suceder por sobredistensión, debilitamiento o ruptura por compresión o tracción que, -tarde o temprano-, termina dañando al grupo muscular formado principalmente por el elevador del ano. Este músculo debe ser considerado como el más importante en la mantención del soporte de los órganos pélvicos. Una vez dañado, no será capaz de contraponerse a las fuerzas ejercidas por la presión positiva intra abdomino-pelviana (8), lo cual progresivamente nos llevará al prolapso. Esto queda perfectamente representado por la analogía realizada por Bonney (9), en la cual muestra la eversión de un dedo de guante quirúrgico ante la continua presión ejercida (Figura 2 y 3).

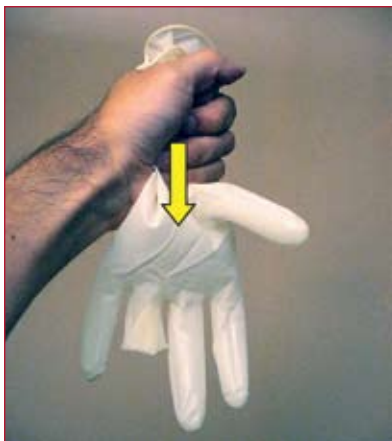

FIGURA 2: Figura basada en las observaciones de Bonney. Muestra cómo al ejercer presión el aire dentro del guante, se revierte el dedo. Igualmente al dañarse las estructuras de sostén se pueden prolapsar los órganos pelvianos, al no existir fuerzas que se contrapongan a la presión intra abdomino-pélvica.

Para Gosling, la tonicidad muscular del suelo pélvico es el factor de mayor importancia para evitar el prolapso, incluso más importante que el papel ejercido por ligamentos y la fascia (10).

El útero se mantiene en su posición anatómica ayudado por los parametrios

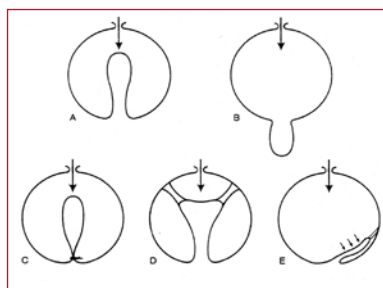


FIGURA 3: Fisiopatología del Prolapso Genital. Esquema que explica la fisiopatología del prolapso genital según las observaciones de De Lancey. El daño de las estructuras de sostén del piso pélvico no permite la oposición normal a la presión intrapélvico-abdominal, resultando un prolapso genital.

(ligamentos cardinales y uterosacos) y el paracolpo. El daño de estos mecanismos de sostén desencadenarán un histerocele. Entre los factores de riesgo actualmente reconocidos en el prolapso, se encuentra la paridad vaginal (11), parto instrumental fórceps (2), obesidad (12), neuropatías o denervación (13, 14), Valsalva crónico (15), alteraciones del tejido conectivo (16 - 19), cirugías previas del suelo pélvico (11), daño de fibras musculares (14), niveles estrogénicos (20) y la edad avanzada (12). Además, se ha determinado que las mujeres hispanas tienen un mayor riesgo que las africanas (12, 21-23).

### PROLAPSO GENITAL FACTORES DE RIESGO:

- Trauma obstétrico: partos vaginales macrosómicos, partos operatorios (fórceps).
- Multiparidad vaginal.
- Defectos de ligamentos, tejido conectivo (colágeno tipo III), músculos pélvicos.
- Déficit estrogénico.
- Aumento de presión intra-abdominal.
- Antecedente de cirugía previa del suelo pélvico.

También se debe mencionar que el parto vaginal con fetos macrosómicos (mayor a 4000 grs) aumenta más aún el riesgo de prolapsos futuros (11, 12).

Interesante resulta la observación de Mac Lennan (2), quien sostiene que la laxitud vaginal durante el coito se presenta como uno de los factores de riesgo para el prolapso. El antecedente de una cirugía de reparación anterior del suelo pélvico se

presenta en el 23,7% (2) de las pacientes que requieren cirugía por prolapso.

## CLASIFICACIÓN NUEVA Y ANTIGUA

Las clasificaciones guardan relación con él o los órganos afectados y el grado de descenso. Clásicamente, cuando en el prolapso se encuentran involucrados el útero, la vejiga y el recto, se denomina prolapso genital completo.

Según el órgano afectado se utilizan las denominaciones: cistocele, uretrocele, rectocele, enterocele, histerocele y prolapso genital completo. Además, podemos observar el prolapso de cúpula vaginal en pacientes con el antecedente de histerectomía. En 1972 se publicó la clasificación de prolapso de Baden-Walker (24):

- Grado 1: el cuello uterino es posible observarlo entre la posición normal y la altura de las espinas isquiáticas.
- Grado 2: el cuello desciende entre las espinas isquiáticas y el introito, sin sobrepasarlo.
- Grado 3: pasa el introito y se exterioriza. Algunos consideran como un cuarto grado o prosidencia a la exteriorización máxima o prolapso total del órgano. Y denominan Grado 0 cuando hay ausencia de prolapso.

En 1991 Raz y colaboradores (25) clasificaron el cistocele en tres tipos:

- Tipo I:** defecto central de la fascia vesicopelviana. Los ligamentos uretropélvicos y la porción lateral de la fascia no mantienen un adecuado soporte lateral a la base vesical.
- Tipo II:** defecto de las inserciones laterales de la fascia vesico pelviana y ligamentos uretropélvicos a la pared pelviana lateral.
- Tipo III:** debido a defectos de inserción lateral, que llevan a una pérdida completa del soporte de la base y cuello vesical. A partir de octubre de 1995, la Sociedad Internacional de Continencia comienza a utilizar una nueva clasificación llamada POPQ (Pelvis Organ Prolapse Quantification System). Más tarde, es incorporada y validada por la Sociedad Americana

de Uroginecología y la Sociedad de Cirujanos Ginecólogos (26-28). Se trata de un sistema que demora entre dos y tres minutos en aplicar y que tiene alta reproducibilidad independiente de la experiencia de quien lo aplica (28).

El POPQ utiliza nueve medidas en centímetros. Éstas se realizan desde el himen hasta seis puntos fijos de la pared vaginal (dos en pared anterior, dos en posterior y dos en el fondo de la vagina) y tres mediciones perineales (Figura 4 y 5).

pared anterior <b>Aa</b>	pared anterior <b>Ba</b>	cuello o cúpula vaginal <b>C</b>
hiato genital <b>gh</b>	cuerpo perineal <b>pb</b>	longitud vaginal total <b>tvL</b>
pared posterior <b>Ap</b>	pared posterior <b>Bp</b>	fornix posterior <b>d</b>

FIGURA 4: Tabla de 3x3 que permite a partir de los 9 puntos de reparo, una cuantificación del prolapso de los órganos pélvicos, según la clasificación POP-Q.

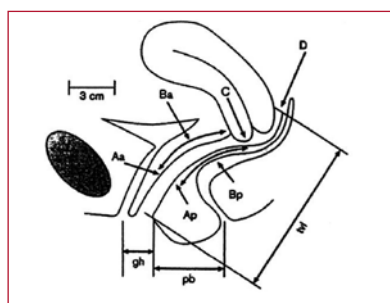


FIGURA 5: Esquema que muestra la localización de cada punto de reparo (Aa, Ba, C, D, Ap, Bp, tvL, gh, pb) en la Clasificación POP-Q.

Cada medición realizada tiene signo positivo (+), y cuando cae fuera del himen será de signo negativo (-).

Una vez obtenidas las medidas, se clasificará en uno de los grados de prolapso resultante, según la parte que más protruye.

### TRATAMIENTO NO QUIRÚRGICO

En algunas condiciones especiales, en las que la cirugía está contraindicada o debido a que la paciente no la desea,

#### Reparos Anteriores:

**Aa:** Pared vaginal anterior, tres centímetros proximal al meato urinario. Valor entre -3 (normal) y +3.

**Ba:** Fórnix anterior o extremo anterior de la cúpula vaginal. Prolapso ausente es -3.

#### Reparos Superiores:

**C:** Extremo distal del cervix o cicatriz de la cúpula en la histerectomizada.

**D:** Fórnix posterior. Al estar ausente el cuello este punto se omite.

#### Reparos Posteriores:

**Ap:** Similar a Aa en pared posterior de la vagina.

**Bp:** Similar a Ba en pared vaginal posterior.

#### Mediciones perineales:

**Gh (Hiato Genital):** Distancia desde el meato urinario hasta el borde himeneal inferior en la línea media.

**Pb (Cuerpo Perineal):** Distancia desde el borde posterior del Hiato genital hasta el borde anterior del ano.

**TvL (Longitud vaginal total):** Profundidad máxima de la vagina.

#### CLASIFICACIÓN

**Grado 0:** Sin prolapso. Aa, Ba, Ap y Bp tienen un valor de -3. C y D tienen un valor que va desde -(TvL) a -(TvL-2).

**Grado 1:** La porción más distal del prolapso está a más de 1 cm por sobre el himen.

**Grado 2:** La porción más distal del prolapso está entre -1 y +1 cm con respecto al himen.

**Grado 3:** La porción más distal del prolapso está a menos de 2 cm sobre el largo vaginal total (LVT-2).

**Grado 4:** Procidencia genital. La porción más distal está a más de 2 cm sobre el largo vaginal total (LVT-2).

Cada etapa se subagrupa según la porción genital que más protruye y se la designa con letras:

a= pared vaginal anterior

p= pared vagina posterior

C= Cúpula

Cx= Cerviz

Aa, Ba, Ap, Bp, D= Ver tabla superior.

se puede indicar un tratamiento conservador. En los prolapsos sintomáticos la corrección definitiva necesariamente considerará una cirugía (la más conservadora y menos agresiva). Se han descrito los ejercicios musculares pélvicos, que no producen beneficios en los casos de prolapsos importantes. Aún cuando no existen ensayos clínicos controlados respecto al uso de tratamientos conservadores en el manejo del prolapso de

órganos pélvicos (29 - 30), los ejercicios musculares han demostrado efectividad en disminuir la progresión en pacientes que presentan prolapso (31). Por otra parte, tampoco se ha demostrado que los ejercicios postparto eviten su aparición posteriormente (32).

Entre los tratamientos conservadores debemos mencionar la utilización de pesarios (Figura 6 y 7), documentado desde los tiempos del antiguo Egipto

en papiros (33). Éstos pueden evitar la progresión del prolapso, pero no proporcionan la cura definitiva. Además, el uso por tiempo prolongado puede provocar complicaciones como erosión de la mucosa, sangrado e incluso se han descrito fístulas vesico-vaginales (34). Un alto porcentaje produce mal olor (35).

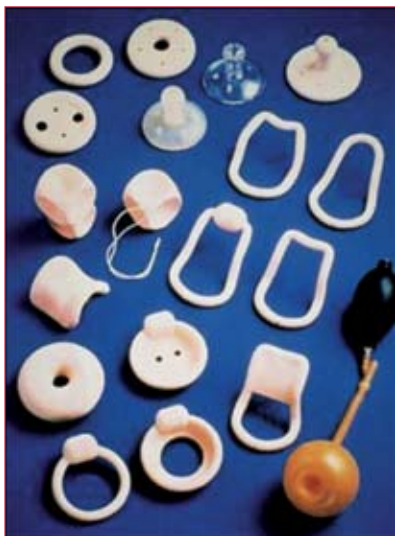

FIGURA 6: Diferentes tipos de Pesarios. Utilizados en pacientes con prolapso de órganos pélvicos.

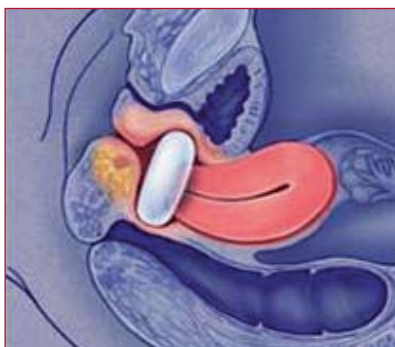

FIGURA 7: Localización de pesario. Dibujo muestra la posición de un pesario evitando la caída del útero (histerocele). Se trata de una solución no definitiva, utilizada en pacientes en las cuales se ha contraindicado o postergado la cirugía, que representa la solución definitiva al prolapso de los órganos pélvicos.

### TRATAMIENTO QUIRÚRGICO

El objetivo en el tratamiento quirúrgico debe corregir el prolapso, preservando el eje, el largo y la funcionalidad vaginal (36). La existencia de múltiples técnicas

ha demostrado que los rangos de recidiva aún permanecen altos, incluso después de una reoperación (6). La reparación del prolapso de pared anterior es una de las cirugías que más cambios ha experimentado a través de los años. Diferentes publicaciones evidencian recidivas entre 2 y 40% con técnica clásica (7).

#### OBJETIVOS DE LA CORRECCIÓN QUIRÚRGICA DEL PROLAPSO GENITAL

- 1.-Restaurar la anatomía y función.
- 2.-Aliviar síntomas.
- 3.-Realizar una técnica adecuada según el caso específico, entregando una solución lo más definitiva posible, comprendiendo las propiedades biomecánicas de la vagina.

La colporrafia anterior ha sido recomendada para los defectos de pared anterior, constituyéndose por mucho tiempo como el estándar en la reparación del cistocele. Las primeras cirugías fueron de plicaturas del diafragma urogenital y los ligamentos parauretrales. Algunas de estas técnicas son la de Kelly (37) publicada en 1913, Stöckel en 1921 y Marion en 1935. Las cirugías de plicatura para defectos de línea media tienen alta tendencia a la recidiva. Se ha descrito la importancia de los defectos laterales en la génesis del cistocele, los cuales han sido demostrados incluso con resonancia magnética (38). En estos casos se deben realizar reparaciones paravaginales (39, 40). Ya en 1909 White (41) trata este concepto y describe su técnica operatoria. Actualmente se conoce que el defecto vaginal anterior, debido al daño en las estructuras paravaginales, no es tratado adecuadamente por la plicatura de la fascia vesicovaginal en la línea media, existiendo una tendencia a la reproducción del cistocele (42).

Los altos porcentajes de recidiva con las técnicas tradicionales (6) -2 a 40% para cistocele (7)- llevaron a replantearse la fisiopatología del prolapso y a desarrollar nuevas técnicas quirúrgicas, como la utilización de mallas protésicas.

Utilizando la experiencia de los cirujanos en el uso de mallas protésicas en la corrección de hernias abdominales, se planteó utilizarlas también en la corrección y reforzamiento de tejidos en el prolapso de órganos pélvicos.

La experiencia en cirugía de hernias de pared abdominal ha puesto en evidencia que el polipropileno es el material de elección, utilizando mallas tejidas de monofilamentos.

Las alternativas quirúrgicas actualmente aceptadas para la corrección del prolapso genital son: utilización de material protésico (Figura 8 y 9), reparación de defectos paravaginales, reparación de defectos pararrectales y reparación del defecto del sitio específico.

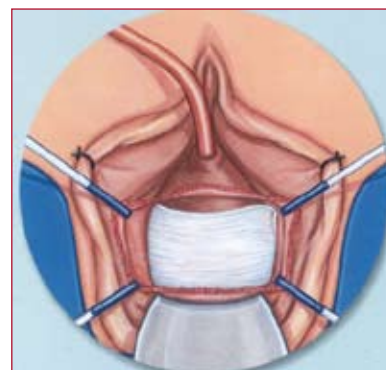


FIGURA 8: Dibujo que muestra la localización de una malla como refuerzo en la corrección del cistocele. Esta técnica mejora los resultados, disminuyendo la recidiva que se producía con las técnicas clásicas de corrección de defectos del suelo pélvico.

#### ALTERNATIVAS QUIRÚRGICAS ACTUALMENTE ACEPTADAS PARA LA CORRECCIÓN DEL PROLAPSO GENITAL:

- 1.-Utilización de mallas protésicas.
- 2.-Reparación de defectos paravaginales.
- 3.-Reparación de defectos pararrectales.
- 4.-Reparación del defecto del sitio específico.

#### MALLAS PROTÉSICAS: VENTAJAS Y DESVENTAJAS

Las mallas utilizadas en la corrección de prolapsos genitales pueden ser según sus características físicas: no absorbibles,

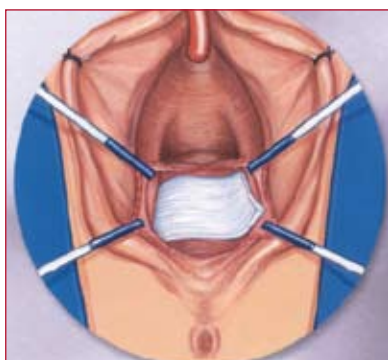


FIGURA 9: Dibujo muestra la posición de una malla utilizada en la corrección de un rectocele.

absorbibles, sintéticas o biológicas.

Las mallas sintéticas se utilizaron por primera vez en la corrección de hernias de pared abdominal (43). Entregan un soporte adicional a tejidos de mala calidad. Por más de treinta años se han utilizado las mallas en ginecología (44). La malla protésica ideal es aquella que es biocompatible, inerte, estéril, no carcinogénica, que no cause reacciones alérgicas ni inflamatorias y resistente (45, 46).

Existen cuatro tipos de mallas protésicas: sintéticas, xenoinjerto, aloinjerto y au-

tólogos (47). Las sintéticas a su vez se pueden clasificar de acuerdo al material, tamaño del poro y según sean de monofilamento o multifilamento (46).

El tamaño del poro no sólo otorga la flexibilidad a la malla (49), también permite la infiltración de fibroblastos, pasaje de leucocitos, angiogénesis y mecanismo de anclaje o biointegración (50). Poros entre 50 y 200 micrones proporcionan un mejor anclaje por facilitar la infiltración de colágeno (51). Es importante que permita el pasaje de macrófagos (50 micrones)

### VENTAJAS Y DESVENTAJAS DE LAS MALLAS

	Ventajas	Desventajas
<b>I.-Sintéticas</b>	Bajo costo Disponibilidad Resistencia No hay transmisión de enfermedades	Puede no incorporarse Infección Erosión
<b>II.-Autólogas</b>	No hay erosión Incorporación Sin riesgo transmisión enfermedades.	Tiempo quirúrgico mayor Incisiones separadas Herniación sitio donante Mayor dolor
<b>III.-Biológicas</b>	Erosiones cicatrizan espontáneamente Podría desarrollar tej conectivo Material "poroso" al sist. inmune	Costosas Obtención difícil Potencial transmisión de enfermedades Falta de remodelación Estenosis

### CLASIFICACIÓN DE LAS MALLAS PROTÉSICAS

Tipo	Componente	Nombre comercial	Tipo de Fibra	Tamaño Poro-Sintéticas:
Tipo 1	Polipropileno	Prolen	Monofilamento	Macroporo
		Marlex	Monofilamento	Macroporo
		Atrium	Monofilamento	Macroporo
	Polipropileno/Poliglactin 910 Poliglactin 910	Vypro	Multifilamento	Macroporo
		Vicryl	Multifilamento	Macroporo
Tipo 2	Politetrafluoroetileno	Gore-tex	Multifilamento	Macroporo
Tipo 3	Polietileno	Mersilene	Multifilamento	Macro/Micro
Tipo 4	Hoja de Polietileno	Cellgard**	Monofilamento	Submicroporo
<b>-Biológicas</b>				
Xenoinjerto	Intestino delgado de cerdo	SIS		
	Pericardio bovino	Pelvicol		
Aloinjerto	Dura Madre, Fascia Lata			
Autologa	Fascia lata, mucosa vaginal			

Macroporo >75 micrones

Microporo <75 micrones

\*\*Cellgard no se utiliza en Ginecología.

ya leucocitos, ya que de esta forma se reduce el riesgo de infección (bacterias 1 micron) (52). El tipo de fibras también puede facilitar la infección. Es el caso de las mallas de multifilamentos, con separación entre ellas menores de 10 micrones. Estas últimas permitirán el paso de bacterias y no de leucocitos (52) (Figura 10). Si analizamos los diferentes componentes de las mallas:

**Polipropileno:** Es la malla más utilizada en ginecología. Pertenecen a este grupo las mallas Atrium, Marlex y Prolene. Son mallas de monofilamento (Figura 11), no absorbibles, elásticas, resistentes a infección y que soportan gran tensión. Uno de

uso de esta malla, en comparación a un 43% en pacientes sin malla, a un año de seguimiento.

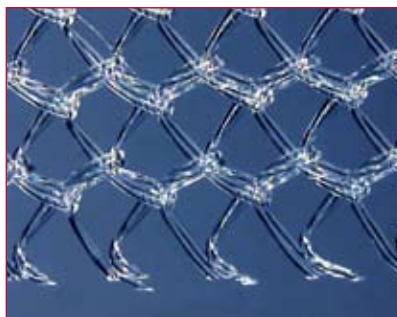


FIGURA 11: Malla Monofilamento. Malla Gynecare TVT, que corresponde a Tipo 1. Monofilamento, macroporo.

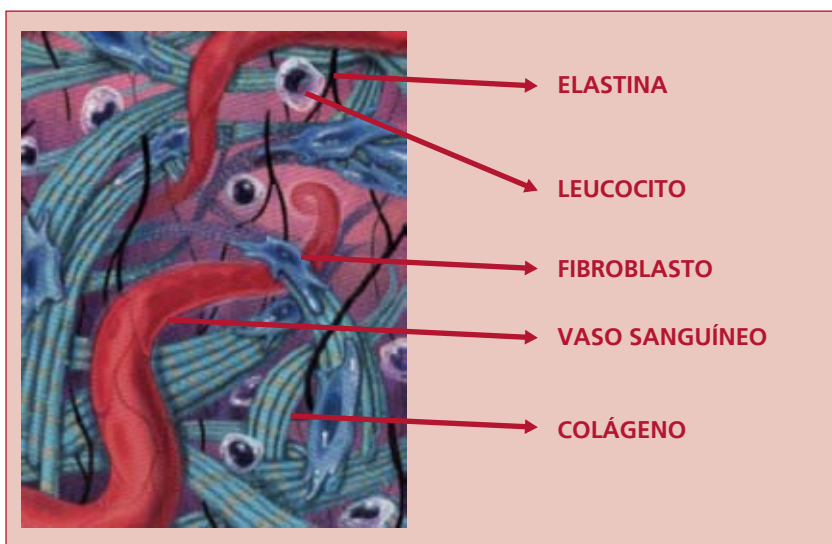


FIGURA 10: Biointegración. Mecanismo de anclaje o biointegración. El tamaño del poro otorga la flexibilidad a la malla y permite la infiltración de fibroblastos y leucocitos. Poros entre 50 y 200 micrones proporcionan un mejor anclaje por facilitar la infiltración de colágeno. Es importante que permita el pasaje de macrófagos (50 micrones) y leucocitos, ya que de esta forma se reduce el riesgo de infección (bacterias 1 micron). El tipo de fibras también puede facilitar la infección, es el caso de las mallas de multifilamentos, con separación entre ellas menores de 10 micrones. Estas últimas permitirán el paso de bacterias y no de leucocitos.

los principales problemas que registra este material, cuyas mallas se clasifican como Tipo 1, es la erosión de mucosa de pared vaginal, con cifras entre 2,1% (7) y 25% (53).

**Polipropileno-Poliglactin 910:** Se trata de una combinación de material absorbible y no absorbible. Respecto a la anterior, disminuye el número de erosiones.

**Poliglactin 910:** Sand (54) publica un trabajo con un 25% de recurrencia con

**Poliétileno:** Son clasificadas como Tipo 3 y su representante es el Mersilene (Figura 12). Es conocida por su utilización en procedimientos de cerclaje (44), slings suburetrales y sacrocolpexias. Al utilizarse transvaginal aumenta el riesgo de infección y de erosión (55).

**Politetrafluoroetileno:** Clasificadas como Tipo 2, su representante es el Gore-Tex. Su principal característica es la gran capacidad de elongación al compararla con

otras como Mersilene, Marlex y Teflón (52). No se incorpora en los tejidos.

**Mallas autólogas:** Cosson (56) informa un 93% de cura, con una media de seguimiento de 16,4 meses.

**Fascia Lata de donante cadáver:** se trata de una alternativa al uso de tejidos autólogos o mallas sintéticas.



FIGURA 12: Malla Multifilamento. Malla IVS, que corresponde a la clasificación Tipo 3. Es multifilamento y microporo.

### COMPARACIÓN ENTRE LAS DIFERENTES MALLAS (FIGURA 13)

El tamaño de los poros de las mallas de politetrafluoroetileno (Goretex) es menor que en las de poliéster (Mersilene) y polipropileno (Marlex). La malla de Goretex no es incorporada por los tejidos debido a sus características químicas. La malla de Marlex posee mayor adhesión que la de Mersilene (49), pero la mayor rigidez de Marlex facilita la erosión (55). Kohli (57) demostró 5 casos de erosión vaginal en 47 sacrocolpexias y Julián (7) muestra tres casos de erosión en 12 reparaciones de pared anterior. Watson y Parker publican nueve correcciones de rectocele sin erosión (58).

Al comparar las mallas de Prolene y Marlex, ambas de polipropileno y monofilamento, pero con poros de mayor tamaño la primera, hace que esta característica le otorgue una mayor flexibilidad al Prolene (59), con menor posibilidad de erosión. En general, con Marlex, Gore-tex y Mersilene se presenta erosión en menos del 9% (44).

En conclusión, una de las decisiones más importantes es la elección de la malla a utilizar. No hay duda que el uso de mallas




FIGURA 13: Comparación entre diferentes mallas.

A.-Marlex. Malla de polipropileno, tipo 1. Monofilamento y macroporo.

B.-Mersilene. Malla de polietileno, tipo 3. Multifilamento y macroporo.

C.-Prolene. Malla de polipropileno, tipo 1. Monofilamento y macroporo.

D.-Gore-Tex . Malla de politetrafluoroetileno, tipo 2. Multifilamento y macroporo.

como refuerzo de fascias permite obtener mejores resultados en la corrección de defectos de suelo pélvico. Julián (7) publicó un éxito de un 100% en la corrección de cistocele con malla versus un 66% en casos controles, sólo con colpografía anterior. Pero utilizó malla Marlex, obteniendo un 25% de complicaciones relacionadas a esta versus un 0% en los casos de colpografía anterior, sin asociación a malla.

Es importante la elección de la malla, ya que según sus características, potencialmente se asociarán más o menos a infección (microporo, multifilamento) y a posibles erosiones de la mucosa vaginal o de órganos vecinos, con una posible exposición (la infección juega un rol fundamental en la erosión y exposición secundaria).

### MALLAS PARA REFUERZO DE FASCIA EN DEFECTOS DEL SUELO PÉLVICO

En mayo del 2003 es aprobada por la FDA (Food and Drug Administration de EE.UU.) el uso de una nueva malla de

Prolene (Gynemesh PS) que tiene mejores propiedades respecto a sus antecesoras (Figura 14). Se trata de una malla no absorbible, de monofilamentos de polipropileno, con elasticidad en todas las direcciones, de macroporo y que permite recortarla sin que pierda su forma. Sus fibras poseen un espesor de 0,016 pulgadas (0,4mm). Sus características son más adecuadas que las mallas de Prolene para la reparación de los defectos de la fascia endopélvica.

Tayrac y colaboradores (60) publicaron




FIGURA 14: Malla Gyneresh PS. Malla de polipropileno, monofilamento y macroporo. Un 70% más flexible que su antecesor la Malla de Prolene.

en el 2002 su experiencia en el uso de malla de polipropileno (Gynemesh) libre de tensión como refuerzo en la corrección del cistocele, con resultados exitosos en el 97,9%, sin presentar infección y con cuatro casos de erosión vaginal parcial (8,3%).

Badder y colaboradores informan que la corrección de defectos de pared anterior con esta malla es mínimamente invasiva, eficiente, de baja morbilidad y buena tolerancia (61).

Adhoute agrega que se trata de una técnica reproducible (62). Ambos muestran 95% de curación de cistocele. Adhoute además agrega un 100% de curación para el rectocele.

Respecto a las erosiones vaginales, Badder informa de dos casos y un exposición completa de 38 casos totales en estudio, sin evidencias de infección. Adhoute en su experiencia informa dos erosiones vaginales de los 52 casos operados. En general, la recidiva de cistocele reparado con malla polipropileno macroporo-monofilamento no supera el 3% (63), permitiendo asegurar que se trata de una técnica de mayor eficacia que las anteriores.

### NUESTRA EXPERIENCIA EN EL USO DE MALLAS PROTÉSICAS

A partir de noviembre del 2004, el equipo de Uroginecología y Cirugía Vaginal de Clínica Las Condes inició la utilización de mallas de polipropileno, monofi-



**TABLA COMPARATIVA NUEVA MALLA**

<b>Característica</b>	<b>Malla Gynemesh PS</b>	<b>Malla Prolene</b>
Espesor	0,016 pulgadas (0,4 mm)	0,019 pulgadas (0,5 mm)
Unidad de peso	4,36 mg/cm <sup>2</sup>	7,60 mg/cm <sup>2</sup>
Porosidad (% del área total)	65,6%	53,1%
Presión de ruptura	115 psi	243,33 psi
Flexibilidad	176,71 mg/cm	623,53 mg/cm
Fuerza de tensión	22 lb	50 lb

lamiento y macroporo (Gynemesh PS, Johnson & Johnson) en la corrección del prolapso de órganos pélvicos. Hasta junio de 2005 contamos con 17 casos de cistocele, 20 de rectocele y tres prolapsos de cúpula (2 con Prolene y una con Gynemesh PS).

Se ha utilizado tanto en la corrección de cistocele como rectocele y en casos que presentan ambos, asociando incluso hasta una tercera malla, como es la aplicación suburetral con técnica de TVT-O (tension-free vaginal tape obturator) cuando se ha requerido corregir incontinencia de orina de esfuerzo concomitantemente. Tayrac y colaboradores, en octubre del 2004, publicaron su experiencia similar en el uso de tres mallas (64).

Además, hemos utilizado esta malla en la corrección del prolapso de cúpula vaginal por vía abdominal, para lo cual utilizamos la técnica de colpopromontosis-suspensión.

En nuestra experiencia, no se presentaron complicaciones intraoperatorias, ni en el postoperatorio inmediato, ni tardío. No se observó hematoma, infección, ni exposición de la malla. Se obtuvo curación del cistocele, rectocele y prolapso de cúpula en todas las pacientes. La utilización de mallas protésicas de polipropileno monofilamento y macroporo, en la corrección del prolapso genital es considerado un procedimiento seguro y eficaz. La sobrecorrección es posible sólo para el tratamiento quirúrgico con mallas de la incontinencia urinaria. En el caso del prolapso no hay sobrecorrección, pues el papel de la malla es disminuir la recidiva al otorgar un refuerzo, como en la hernia. Actuaría como una fascia artificial.

### **MALLAS SINTÉTICAS**

#### **UNIDAD DE UROGINECOLOGÍA Y CIRUGÍA VAGINAL CLÍNICA LAS CONDES**

-Cistocele	17	Gynemesh PS
-Rectocele	20	Gynemesh PS
-Prolapso de cúpula	2	Prolene
	1	Gynemesh PS

### **CONCLUSIONES**

Las técnicas clásicas de corrección de prolapso genital poseen alto porcentaje de recidivas. Los estudios de corrección con utilización de mallas demuestran mejores resultados. Sin embargo para evitar agregar complicaciones es necesario elegir correctamente la malla que utilizaremos. Actualmente poseen mayor seguridad y eficacia las mallas de polipropileno, en comparación a las sintéticas e incluso las biológicas. Es de gran importancia la elección de la malla. La malla debería tener macroporos, que permitan la entrada de macrófagos para evitar infecciones y mejorar la biointegración. Es preferible que sea monofilamento y si es multifilamento el espacio entre ellos también debe permitir el paso de macrófagos por las mismas razones anteriores.

En base a lo expuesto, la malla que representa mejor estas características es de polipropileno, macroporo y con monofilamentos. Sin embargo, para afirmar con mayor propiedad los buenos resultados hasta ahora observados en estudios de cohorte, se deberán diseñar investigaciones que en forma aleatoria separen pacientes para corrección con técnica clásica y para uso de esta nueva malla.

Para minimizar los riesgos de infección,

que podrían aumentar al incorporar mallas, recomendamos utilizar antibióticos por 24 horas, medida que hemos incorporado con buenos resultados. Otro punto importante es estar preparados para manejar una potencial erosión, que sin duda, si tomamos todas las precauciones mencionadas, veremos cada vez en un número más reducido.

En nuestra experiencia iniciada en noviembre del 2004, no hemos registrado complicaciones intraoperatorias. Se ha completando un seguimiento máximo de ocho meses (hasta junio de 2005), sin registrar hasta ahora ningún caso de infección, erosión o exposición de malla a la mucosa vaginal. Los resultados de nuestra casuística son buenos, sin embargo se trata de una comunicación preliminar que forma parte de un estudio prospectivo que se dará a conocer una vez alcanzado un número de pacientes y tiempo de seguimiento adecuado.

Queda mucho por investigar e indudablemente las futuras mallas que aparezcan en el mercado deberán considerar características como macroporo y monofilamento, para así mejorar la biointegración y reducir la posibilidad de infección. De esta manera se disminuye la posibilidad de erosión vaginal y exposición secundaria de la malla, proporcionando un re-

fuerzo efectivo para evitar la recurrencia del prolapso, observada hasta en un 29% (4) con técnicas clásicas, y reducida a un 3% (63) con la malla de polipropileno macroporo monofilamento, y sin agregar nuevas complicaciones.

## BIBLIOGRAFÍA

- 1> CAREY M.P., DWYER P.L. Genital prolapse: vaginal versus abdominal route of repair. *Curr Opin Obstet Gynecol.* 2001 Oct;13(5):499-505.
- 2> MACLENNAN A.H., TAYLOR A.W., WILSON D.H., WILSON D. The prevalence of pelvic floor disorders and their relationship to gender, age, parity and mode of delivery. *BJOG* 2000; 107(12):1460-1470.
- 3> LUBER K.M., BOERO S., CHOE J.Y. The demographics of pelvic floor disorders: current observations and future projections. *Am J Obstet Gynecol* 2001 Jun; 184(7):1496-1501; discussion 1501-1493.
- 4> OLSEN A.L., SMITH V.J., BERGSTROM J.O., COLLING J.C., CLARK A.L. Epidemiology of surgically managed pelvic organ prolapse and urinary incontinence. *Obstet Gynecol.* 1997 Apr;89(4):501-506.
- 5> SUBAK L.L., WAETJEN L.E., VAN DEN EEDEN S., THOM D.H., VITTINGHOFF E., BROWN J.S. Cost of pelvis organ prolapse surgery in the United States. *Obstet Gynecol.* 2001 Oct; 98(4):646-651.
- 6> PORGES R.F., SMILEN S.W. Long-term analysis of the surgical management of pelvic support defects. *Am J Obstet Gynecol* 1994 Dec;171(6):1518-1526;discussion 1526-1528.
- 7> JULIAN T.M. The efficacy of Marlex mesh in the repair of severe, recurrent vaginal prolapse of the anterior midvaginal wall. *Am J Obstet Gynecol* 1996 Dec;175(6):1472-1475.
- 8> DELANCEY J.O. Anatomic aspects of vaginal eversion after hysterectomy. *Am J Obstet Gynecol* 1992 Jun;166(6 pt 1):1717-1724; discussion 1724-1728.
- 9> WEI J.T., DE LANCEY J.O. Functional anatomy of the pelvic floor and lower urinary tract. *Clin Obstet Gynecol.* 2004 Mar;47(1):3-17.
- 10> GOSLING J.A. The structure of the bladder neck, urethra and pelvic floor in relation to female urinary incontinence. *Int Urogynecol J.* 1996;7(4):177-178.
- 11> DEVAL B., RAFII A., POILPOT S., AFLACK N., LEVARDON M. Prolapse in the young woman: study of risk factors *Gynecol Obstet Fertil.* 2002 Sep;30(9):673-6.
- 12> SWIFT S., WOODMAN P., O'BOYLE A., KAHN M., VALLEY M., BLAND D., WANG W., SCHAFFER J. Pelvic Organ Support Study (POSST) the distribution, clinical definition, and epidemiologic condition of pelvic organ support defects. *Am J Obstet Gynecol.* 2005 Mar;192(3):795-806.
- 13> SMITH A.R., HOSKER G.L., WARRELL D.W. The role of partial denervation of the pelvic floor in the aetiology of genitourinary prolapse and stress incontinence of urine. A neurophysiologic study. *Br J Obstet Gynecol.* 1989 Jan; 96(1):24-28.
- 14> GILPIN S.A., GOSLING J.A., SMITH A.R., WARRELL D.W. The pathogenesis of genitourinary prolapse and stress incontinence of urine. A histological and histochemical study. *Br J Obstet Gynaecol.* 1989 Jan; 96(1):15-23.
- 15> MARINKOVIC S.P., STANTON S.L. Incontinence and voiding difficulties associated with prolapse. *J Urol.* 2004 Mar;171(3):1021-8.
- 16> WONG M.Y., HARMANLI O.H., AGAR M., DANDOLU V., GRODY M.H. Collagen content of nonsupport tissue in pelvic organ prolapse and stress urinary incontinence. *Am J Obstet Gynecol.* 2003 Dec;189(6):1597-9; discussion 1599-1600.
- 17> GOEPEL C., HEFLER L., METHFESSEL H.D., KOELBL H. Periurethral connective tissue status of postmenopausal women with genital prolapse with and without stress incontinence. *Acta Obstet Gynecol Scand.* 2003 Jul;82(7):659-64.
- 18> NORTON P.A., BAKER J.E., SHARP H.C., WARENSKI J.C. Genitourinary prolapse and joint hypermobility in women. *Obstet Gynaecol.* 1995 Feb;85(2):225-228.
- 19> SODERBERG M.W., FALCONER C., BYSTROM B., MALMSTROM A., EKMAN G. Young women with genital prolapse have a low collagen concentration. *Acta Obstet Gynecol Scand.* 2004 Dec;83(12):1193-8.
- 20> SMITH P., HEIMER G., NORGREN A., ULMSTEIN U. Steroid hormone receptors in pelvic muscles and ligaments in women. *Gynecol Obstet Invest.* 1990;30(1):27-30.
- 21> BUMP R.C. Racial comparisons and contrasts in urinary incontinence and pelvic organ prolapse. *Obstet Gynecol* 1993 Mar;81(3):421-425.
- 22> GRAHAM C.A., MALLETT V.T. Race as a predictor of urinary incontinence and pelvis organ prolapse. *Am J Obstet Gynecol* 2001 Jul; 185(1):116-120.
- 23> MATTOX T.F., BHATIA N.N. The prevalence of urinary incontinence or prolapse among white and Hispanic women. *Am J OBSTET Gynecol* 1996 Feb;174(2):646-648.
- 24> BADENW.F., WALKERT.A. Statical evaluation of vaginal relaxation. *Clin Obstet Gynecol.* 1972 Dec;15(4):1070-1072.
- 25> RAZ S., LITTLE N.A., JUMA S., SUSSMAN E.M. Repair of severe anterior vaginal wall prolapse (grade IV cystourethrocele). *J Urol* 1991;146:988-992.
- 26> BLAND D.R., EARLE B.B., VITOLINS M.Z., BURKE G. Use of the pelvic organ prolapse staging system of the International Continence Society, American Urogynecologic Society, and Society of Gynecologic Surgeons in perimenopausal woman. *Am J Obstet Gynecol* 1999; 181(6): 1324-7.
- 27> HALL A.F., THEOFRASTOUS J.P., CUNDIFF G.W., HARRIS R.L., HAMILTON L.F., SWIFT S.E. Interobserver and intraobserver reliability of the proposed International Continence So-

ciety of Gynecology Surgeons and American Urogynecologic Society pelvic organ prolapse classification system. *Am J Obstet Gynecol* 1996; 175(6): 1467-70.

28> BUMP R.C., MATTIASSON A., B.O K, BRUBAKER L.P., DELANCEY J.O., KLARSKOV P. The reatmentation of terminology of female pelvic organ prolapse and pelvic floor disjunction. *Am J Obstet Gynecol* 1996; 175(1): 10-7.

29> HAGEN S., STARK D., MAHER C., ADAMS E. Conservative management of pelvic organ prolapse in women. *Cochrane Database Syst Rev* 2004;(2): CD003882. Review.

30> ADAMS E., THOMSON A., MAHER C., HAGEN S. Mechanical devices for pelvic organ prolapse in women. *Cochrane Database Syst Rev* 2004;(2): CD004010. Review.

31> PIYA-ANANT M., THERASAKVICHYA S., LEELAPHATANADIT C., TECHATRISAK K. Integrated health research program for the Thai elderly: prevalence of genital prolapse and effectiveness of pelvic floor exercise to prevent worsening of genital prolapse in elderly women. *J Med Assoc Thai* 2003 Jun;86(6):509-515.

32> HARVEY M.A. Pelvic floor exercises during and after pregnancy: a systematic review of their role in preventing pelvic floor dysfunction *J Obstet Gynaecol Can.* 2003 Jun;25(6):487-98.

33> SHAH S.M., SULTAN A.H., THAKAR R. The history and evolution of pessaries for pelvic organ prolapse. *Int Urogynecol J Pelvic Floor Dysfunct.* 2005 Apr 14.

34> GOLDSTEIN I., WISE G.J., TANCER M.L. A vesicovaginal fistula and intravesical foreign body: a rare case of the neglected pessary. *Am J Obstet Gynecol* 1990;163:589-591.

35> BAI S.W., YOON B.S., KWON J.Y., SHIN J.S., KIM S.K., PARK K.H. Survey of characteristics and satisfaction degree of the patients using a pessary. *Int Urogynecol J Pelvic Floor Dysfunction* 2004 Dec 1.

36> DEVAL B., HAAB F. What's new

in prolapse surgery? *Curr Opin Urol.* 2003 Jul;13(4):315-23.

37> KELLY H.A. Incontinent of uterine in women. *Urol Cutan Rev* 1913;17:291-293.

38> HUDDLESTON H.T., DUNNIHOO D.R., MITCHELL D.W., DAVIS R.I., BURLISON R.D. The Puddle Signs Virtual Paravaginal Defects. *Journal of Pelvic Surgery.* 2002;8(1):15-18.

39> BRUCE R.G., EL-GALLEY R.E., GALLOWAY N.T. Paravaginal defect repair in the treatment of female stress urinary incontinence and cystocele. *Urology* 54:647, 1999.

40> RICHARDSON A.C., LYON J.B., WILLIAMS N.L. A new look at pelvic relaxation. *Am J Obstet Gynecol* 126:568, 1976.

41> WHITE G.R. Cystocele: a radical cure by suturing lateral sulci of vagina to white line of pelvis fascia. *JAMA* 1909;21:1707-1710.

42> KOHLI N., SZE E.H., ROAT T.W., KARRAM M.M. Incidence of recurrent cystocele after anterior colporrhaphy with and without concomitant transvaginal needle suspension. *Am J Obstet Gynecol.* 1996 Dec;175(6):1476-80; discussion 1480-2.

43> SMITH R.S. The use of prosthetic materials in the repair of hernias. *Surg Clin North Am.* 1971;51:1387-1399.

44> IGLESIA C.B., FENNER D.E., BRUBAKER L. The use of mesh in gynecologic surgery. *Int Urogynecol J Pelvic Floor Dysfunct.* 1997;8(2):105-115.

45> CUMBERLAND V.H. A preliminary report on the use of prefabricated nylon weave in the repair of ventral hernia. *Med J Aust.* 1952;1:143-144.

46> SCALES J.T. Materials for hernia repair. *Proc Royal Soc Med* 1953;46:647-652.

47> BIRCH C., FYNES M.M. The role of synthetic and biological prostheses in reconstructive pelvis floor surgery. *Curr Opin Obstet Gynecol* 2002;14:527-535.

48> AMID P.K., LICHTENSTEIN I.L. Current assessment of Liechtenstein tension-free hernia repair. *Chirurg* 1997;68:959-964.

49> CHU C.C., WELCH L. Characteri-

zation of morphologic and mechanical properties of surgical mesh fabrics. *J Biomed Mater Res* 1985;19:903-916.

50> FALCONER C., SODERBERG M., BLOMGREN B., ULMSTEN U. Influence of different sling materials on connective tissue metabolism in stress urinary incontinent women. *Int Urogynecol J Pelvic Floor Dysfunct.* 2001;12 Suppl 2:S19-23.

51> BOBYN J.D., WILSON G.J., MAC GREGOR D.C. Effect of pore size on the peel reatmen of attachment of fibrous tissue to porous-surfaced implants. *J Biomed Mater Res* 1982;16:571-584.

52> BRUN J.L., BORDENAVE L., LEFEBVREF., BAREILLER., BARBIEC., ROUAIS F., BAQUEY CH. Physical and biological characteristics of the main biomaterials used in pelvis surgery. *Biomed Mater Eng.* 1992 Winter;2(4):203-225.

53> FLOOD C.G., DRUTZ H.P., WAJA L. Anterior colporrhaphy reinforced with Marlex mesh for the treatment of cystoceles. *Int Urogynecol J Pelvic floor dysfunct* 1998;9:200-204.

54> SAND P.K., KODURI S., LOBEL R.W., WINKLER H.A., TOMEZSKO J., CULLIGAN P.J., GOLDBERG R. Prospective randomized trial of polyglactin 910 mesh to prevent recurrence of cystoceles and rectoceles. *Am J Obstet Gynecol* 2001; 184:1357-1362.

55> FENNER D.E. New surgical mesh. *Clin Obstet Gynecol.* 2000 Sep;43(3):650-8.

56> COSSON M., COLLINET P., OCCELLI B., NARDUCCI F., CREPIN G. Cure of cystocele with vaginal mesh. *Prog Urol.* 2001 Apr;11(2):340-346.

57> KOHLI N., WALSH PM, ROAT T.W., KARRAM M.M. Mesh erosion after abdominal sacrocolpopexy. *Obstet Gynecol* 1998;92:999-1004.

58> WATSON S.J., LODER P.B., HALLIGAN S., BARTRAM C.I., KAMM M.A., PHILLIPS R.K. Transperineal repair of symptomatic rectocele with Marlex mesh: a clinical, physiological and radiologic assessment of treatment. *J Am Coll Surg.* 1996 Sep;183(3):257-61.

- 59> VOYLES C.R., RICHARDSON J.D., BLAND K.I., TOBIN G.R., FLINT L.M., POLK H.C. JR. Emergency abdominal wall reconstruction with polypropylene mesh: Short term benefits versus long term complications. *Am Surg* 1981;194:219-223.
- 60> DE TAYRAC R., GERVAISE A., FERNANDEZ H. Cystocele repair by the vaginal route with a tension-free subbladder prosthesis *J Gynecol Obstet Biol Reprod (Paris)*. 2002 Oct;31(6):597-9.
- 61> BADER G., FAUCONNIER A., ROGER N., HEITZ D., VILLE Y. Cystocele repair by vaginal approach with a tension-free transversal polypropylene mesh. Technique and results. *Gynecol Obstet Fertil*. 2004 Apr;32(4):280-4.
- 62> ADHOUTE F., SOYEUR L., PARIENTE J.L., LE GUILLOU M., FERRIERE J.M. Use of transvaginal polypropylene mesh (Gynemesh) for the treatment of pelvic floor disorders in women. Prospective study in 52 patients *Prog Urol*. 2004 Apr;14(2):192-6.
- 63> DE TAYRAC R., GERVAISE A., CHAUVEAUD A., FERNANDEZ H. Tension-free polypropylene mesh for vaginal repair of anterior vaginal wall prolapse. *J Reprod Med*. 2005 Feb;50(2):75-80.
- 64> DE TAYRAC R., GERVAISE A., CHAUVEAUD-LAMBLING A., FERNANDEZ H. Combined genital prolapse repair reinforced with a polypropylene mesh and tension-free vaginal tape in women with genital prolapse and stress urinary incontinence: a retrospective case-control study with short-term follow-up. *Acta Obstet Gynecol Scand*. 2004 Oct;83(10):950-4.