

Diagnóstico precoz del cáncer infantil

Dra Milena Villarroel C.
Instituto Oncológico Clínica Las Condes.
Unidad de Oncología Hospital Calvo Mackenna.
Miembro Programa Nacional Infantil de Drogas.
Antineoplásicas (PINDA).

Resumen

El cáncer es una enfermedad rara en pediatría. Para Chile, se estiman 500 casos nuevos por año. A pesar de su baja frecuencia, esta patología tiene gran impacto, ya que es la segunda causa de muerte en el grupo entre los cinco a 15 años, precedida sólo por accidentes. Con los protocolos actuales de tratamiento, aproximadamente el 65% de los niños en nuestro país se cura de cáncer según última revisión de octubre 2004. Para mejorar estas cifras y tener menos secuelas es fundamental el diagnóstico precoz. Esto es difícil por la baja frecuencia de esta patología, lo que incide en un bajo índice de sospecha por parte del médico, y porque el 85% de los cánceres infantiles se presentan con signos y síntomas inespecíficos. Ante la sospecha de cáncer en un niño se debe realizar anamnesis y examen físico completo, consignando hechos destacados. No se debe demorar la derivación realizando exámenes sofisticados.

INCIDENCIA

El cáncer es una enfermedad rara en pediatría. En población occidental sólo alrededor de 0.5 a 1% de todos los cánceres

ocurren en menores de 15 años (1). La incidencia estimada es de 12-14 casos de cáncer por 100.000 niños menores de 15 años, por lo que para Chile, se estiman 440 a 540 casos nuevos por año (2).

A pesar de su baja frecuencia, esta patología tiene gran impacto, ya que es la segunda causa de muerte en el grupo entre los cinco y 15 años, precedida sólo por accidentes. La tasa de mortalidad por cáncer en el año 2000 fue de 3,7 por 100.000 niños.

Aproximadamente, un poco más de un tercio de los cánceres infantiles son leucemias, de los cuáles el 80% son linfoblásticas agudas; un quinto de los casos son tumores de sistema nervioso central; un tercio son tumores sólidos destacando tumores renales (tumor de Wilms), neuroblastoma, sarcoma de partes blandas (50% del tipo rhabdomyosarcoma), tumores óseos, hepatoblastomas y tumores de células germinales. Finalmente, aproximadamente un 10% de los casos corresponden a linfomas, de los cuales, el linfoma no Hodgkin es ligeramente más frecuente que el linfoma de Hodgkin. (1) Desde 1987, el tratamiento del cáncer infantil en Chile se efectúa de acuerdo

a protocolos nacionales, basados en protocolos internacionales de reconocido éxito, como los del grupo alemán BFM en leucemias y linfomas, o del St Jude Children's Research Hospital en tumores sólidos. Esto está enmarcado dentro del Programa Nacional de Drogas Anti-neoplásicas (PINDA) del Ministerio de Salud. El programa funciona en base a centros de tratamiento y de apoyo distribuidos por el país, con registro de los casos, y análisis de resultados permanentemente. Esto ha permitido establecer que utilizando esta estrategia, el 60% de los niños en nuestro país cura de cáncer según estadística de enero 1988 a diciembre de 1997, cifra que se ha incrementado a aproximadamente 65% según última revisión de octubre 2004 (3,4).

Para poder alcanzar y mejorar estas cifras es fundamental un diagnóstico precoz, lo que no sólo permite un tratamiento más exitoso (sobrevivida significativamente mejor en enfermedad localizada vs metastásica), sino también con mejores resultados funcionales, por ejemplo conservar la visión en el caso de retinoblastoma, o la extremidad en el caso de osteosarcoma.

El diagnóstico precoz es difícil por la baja frecuencia de esta patología, lo que incide en un bajo índice de sospecha por

parte del médico, y porque el 85% de los cánceres infantiles se presenta con signos y síntomas inespecíficos (Tabla 1) (5).

CEFALEA

La cefalea es uno de los síntomas más comunes en pediatría, y muy infrecuentemente es causada por un tumor. A pesar de esto siempre es importante descartar una causa tumoral. Los tumores cerebrales de la edad pediátrica frecuentemente se sitúan en lugares donde interfieren la circulación de líquido cefalorraquídeo, provocando aumento de la presión intracraneana. Considerando esto, se pueden plantear ciertas condiciones asociadas a la cefalea **que deben ser buscadas diligentemente** con la historia y el examen físico, y que de estar presentes, sugieren la necesidad de completar el estudio con una tomografía axial computada (TAC) (6). Estas son:

- Cefalea que cambia su patrón y se hace más frecuente y severa.
- Cefalea matinal recurrente o que despierta al niño repetidamente.
- Cefalea en el menor de tres años.
- Vómito persistente, que aumenta en frecuencia, o está precedido por cefaleas recurrentes.
- Un 95% de los pacientes con cefalea y tumor cerebral tiene algún tipo de

TABLA 1/MOTIVOS DE CONSULTA COMUNES QUE SUGIEREN UN CÁNCER INFANTIL

| MOTIVO DE CONSULTA | DIAGNÓSTICO SUGERIDO |
|---|---|
| Palidez y fatiga | Leucemia, linfoma |
| Epistaxis, petequias | Leucemia |
| Fiebre recurrente y dolores óseos | Leucemia, neuroblastoma, Sarcoma de Ewing |
| Cefalea matinal con vómitos | Tumor de sistema nervioso central |
| Adenopatías sin respuesta a tratamiento antibiótico | Linfoma de Hodgkin o no Hodgkin |
| Leucocoria, estrabismo | Retinoblastoma |
| Proptosis | Leucemia, neuroblastoma, rabdomiosarcoma, histiocitosis |
| Edema facial y cervical | Linfoma no Hodgkin, leucemia con masa mediastínica |
| Masa abdominal | Tumor de Wilms, neuroblastoma, hepatoblastoma, linfoma, rabdomiosarcoma |
| Claudicación y aumento de volumen | Osteosarcoma, sarcoma de Ewing |
| Pérdida de peso, sudoración nocturna | Linfoma de Hodgkin |

TABLA 2/ CAUSAS COMUNES DE ADENOPATÍAS GENERALIZADAS EN NIÑOS

INFECCIONES

Bacterianas, enfermedad por rasguño de gato, tuberculosis, virus Epstein-Barr, citomegalovirus, toxoplasmosis

ENFERMEDADES AUTOINMUNES

Artritis reumatoide, lupus eritematoso, dermatomiositis

NEOPLASIAS

PRIMARIA: Linfoma de Hodgkin, linfoma no Hodgkin, histiocitosis
METASTÁSICA: Leucemia, neuroblastoma, rabdomiosarcoma

ENFERMEDADES DE DEPÓSITO

Gaucher, Niemann-Pick

MEDICAMENTOS

Fenitoína

OTROS

Sarcoidosis, enfermedad del suero

alteración en el examen neurológico, por ejemplo ataxia.

- Papiledema, disminución o pérdida de visión.
- Talla baja, desaceleración del crecimiento, diabetes insípida.
- Antecedente de neurofibromatosis, o leucemia linfoblástica aguda tratada con radioterapia de cráneo.

ADENOPATÍAS Y MASA MEDIASTÍNICA.

Las **adenopatías** son una causa común de consulta y un hallazgo frecuente en el examen físico de los niños. Un ganglio se considera aumentado de volumen cuando mide más de 1 cm en su diámetro mayor, con excepción de los ganglios epitrocleares para los cuales 0.5 cm se considera anormal, y los ganglios inguinales que no se consideran anormales a menos que su tamaño sea mayor de 1.5 cm. La mayor parte de los ganglios aumentados de tamaño en los niños están relacionados con infecciones, y una historia cuidadosa debiera orientar el diagnóstico (Tabla 2) (5, 7).

Debe hacer sospechar cáncer toda adenopatía que:

- Sea unilateral, mayor de tres cms, sin

signos inflamatorios, indolora, adherida a planos profundos.

- Tenga consistencia dura, firme y abollonada.
- Esté ubicada en región supraclavicular, mediastínica o posterior al esternocleidomastoideo.
- No presente regresión o progrese con tratamiento específico (antibiótico, antiinflamatorio) en un plazo de dos a tres semanas (8).

Ante la sospecha debe hacerse un hemograma con VHS, radiografía de tórax para descartar la presencia de adenopatías mediastínicas, y considerar una punción diagnóstica y/o biopsia.

Las adenopatías mediastínicas pueden constituir una **masa mediastínica**, que puede ser asintomática, o presentarse con síntomas derivados de compresión de órganos adyacentes, por ejemplo el aparato respiratorio con tos y estridor. Si bien las masas mediastínicas pueden deberse a infecciones, malformaciones congénitas o aneurismas, todo tumor mediastínico debe hacer sospechar una neoplasia, y debe estudiarse como tal.

Anatómicamente el mediastino se divide en tres regiones y la ubicación de la

masa puede orientar a su etiología. Es así como masas de **mediastino anterior** son generalmente de origen tímico, teratomas, angiomas, lipomas, o tumores tiroideos. En el **mediastino medio** se ubican los linfomas, adenopatías infecciosas (ej TBC), quistes pericárdicos, quistes broncogénicos, lesiones esofágicas y hernias del agujero de Morgagni. En el **mediastino posterior** se ubican los tumores neurogénicos tanto benignos como el ganglioneuroma o malignos como el neuroblastoma, quistes entéricos, sarcoma de Ewing o rhabdomyosarcoma (5) (Fig 1).

El diagnóstico se establece considerando:

- **Edad** : neuroblastoma en lactantes, linfoma en escolares.
- **Ubicación de la masa**: mediastino anterior, medio o posterior.
- **Síntomas generales**, adenopatías periféricas y hepatoesplenomegalia en linfoma o neuroblastoma metastásico.
- **Síntomas respiratorios**. En pediatría es frecuente que los lactantes y preescolares tengan cuadros respiratorios con signología obstructiva a repetición o de evolución prolongada. En estos casos debe efectuarse una radiografía de tórax

como parte del estudio, para descartar la presencia de una masa que determine compresión extrínseca de la vía aérea.

• **Disfagia.**

• **Síndrome de Horner**: ptosis, miosis y enoftalmo por compresión del ganglio estrellado por una masa del opérculo torácico.

• **Síndrome vena cava superior**: es el conjunto de signos y síntomas derivados de la compresión de este vaso. Se conoce como síndrome de mediastino superior cuando a lo anterior se agrega compresión traqueal. En niños, ambos términos son sinónimos.

SÍNTOMAS:

-Tos, disnea, disfonía, ortopnea, dolor torácico.

- Cefalea, confusión, alteraciones visuales.

Se agravan en posición supina o en flexión.

SIGNOS:

-Edema, plétora y cianosis de cara, cuello y extremidades superiores.

• Diaforesis, sibilancias, estridor.

• Circulación colateral.

Una masa mediastínica, y muy especialmente cuando cursa con un síndrome de vena cava superior, debe ser considerado una **urgencia oncológica** (9,10). Se debe evaluar la función respiratoria y efectuar un TAC para establecer ubicación, extensión y relación de la masa con la vía aérea y grandes vasos. El paciente debe ser derivado a un centro especializado para completar su estudio y no debe ser sedado para exámenes o procedimientos sin una evaluación anestésica adecuada, ya que puede sufrir un colapso irreversible de la vía aérea (11,12).

MASA ABDOMINAL

Aproximadamente la mitad de las masas abdominales pesquisadas en la infancia son benignas, pero todos los tumores deben ser estudiados para asegurar el diagnóstico precoz y preciso.

La historia permite orientar el diagnóstico. La **edad** da una orientación; los lactantes pequeños tienen mayor frecuencia

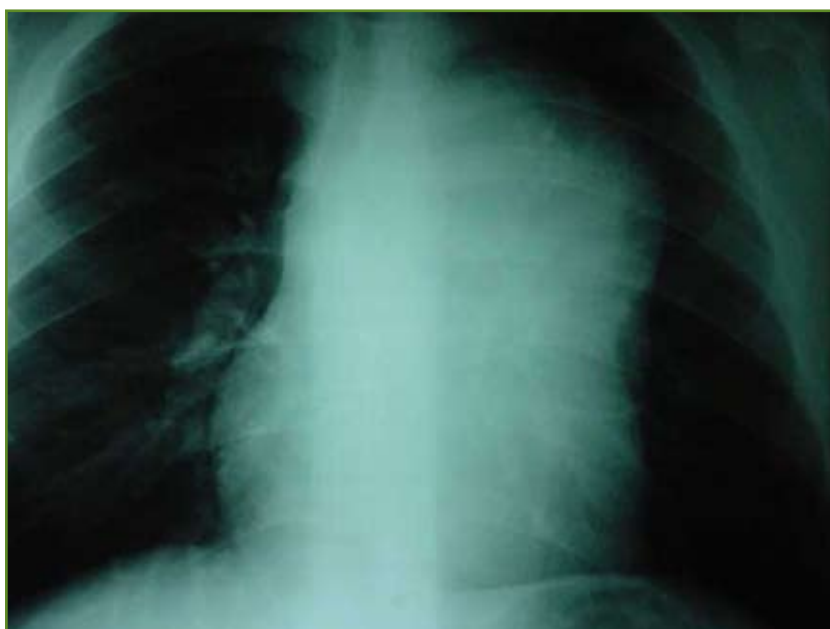

FIGURA 1. Masa Mediastínica.

de masas renales benignas, en tanto niños en edad escolar tienen mayor incidencia de linfomas (Tabla 3). El **dolor** no es un síntoma destacado entre los síntomas referidos a la masa abdominal. En general se manifiesta como un dolor de moderada intensidad, de evolución prolongada producido por distensión, compresión o rechazo de estructuras vecinas. El dolor intenso tipo abdomen agudo, se ve en torsión de quiste ovárico, hemorragia intratumoral, rotura del tumor u obstrucción intestinal por infiltración de éste por linfoma. Se debe preguntar dirigidamente además por **síntomas urinarios** como disuria, poliaquiuria, anuria, hematuria y **síntomas gastrointestinales** como constipación de comienzo reciente o diarrea (se ve en neuroblastomas por secreción de péptido intestinal vasoactivo) (5).

En el examen físico se debe consignar **peso y talla** buscando síndromes de crecimiento acelerado como el síndrome de Beckwith-Wiedeman (crecimiento acelerado, onfalocelo, hernia umbilical, macroglosia, pliegues auriculares) que se asocia con tumor de Wilms y hepatoblastoma. La hemihipertrofia se asocia en un 3% a tumor de Wilms, por lo que detectarla obliga a buscarlo dirigidamente y controlar al paciente posteriormente, de no pesquisarlo inicialmente. El tumor de Wilms también se asocia a aniridia y malformaciones genitourinarias como hipospadia y criptorquidea. Un 25% de estos tumores cursan con hipertensión arterial (13).

En el examen físico debe buscarse además palidez, fiebre, equimosis, petequias, adenopatías, hepatoesplenomegalia que revelan compromiso de médula ósea como se ve en linfoma, leucemia o neuroblastoma metastásico.

El neuroblastoma, tumor que se presenta

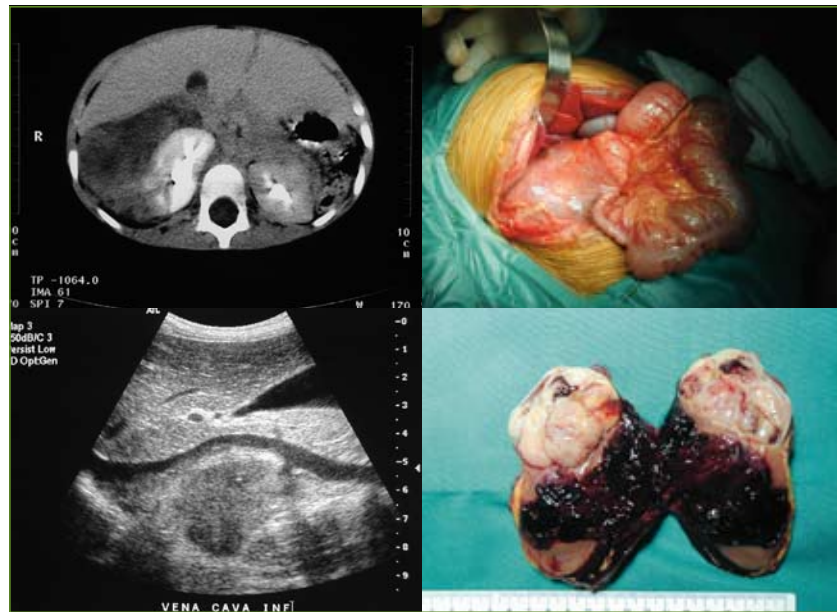


FIGURA 2. Tumor de Wilms. Imágenes y cirugía. (Gentileza Dr. Angel Blanco).

en lactantes y preescolares, tiene ciertos hallazgos característicos como son los nódulos subcutáneos, indolores, de tinte azulado por infiltración de piel, o la proptosis y equimosis periorbitaria por compromiso óseo de la órbita (14).

La asociación de masa abdominal y mandibular, es característica del linfoma de Burkitt. Para realizar un examen físico adecuado es necesario que el niño se encuentre relajado, por lo que se debe procurar las condiciones para esto (por ejemplo distraerlo, uso de chupete). Se debe considerar tonicidad y grosor de la pared en los niños, así como estructuras normalmente palpables (reborde hepático, polo inferior bazo, riñones, aorta, colon sigmoides, deposiciones, columna). En lo posible evacuar contenido fecal y urinario para evitar palpar pseudotumores. Debe consignarse las características de la masa, su localización, tamaño, consistencia y movilidad. Es así como una masa de

hipocondrio derecho puede corresponder a un hepatoblastoma; una masa de flanco, firme, lisa, que no cruza la línea media y pelotea a un tumor de Wilms. Una masa de flanco, dura, lobular o irregular, que cruza la línea media, fija puede corresponder a un neuroblastoma y una masa de fosa ilíaca derecha a un tumor ovárico o un linfoma (también puede presentarse como un abdomen agudo) (15). Para iniciar el estudio si se sospecha un tumor maligno debe solicitarse hemograma, perfil bioquímico, examen de orina completa. Una radiografía de abdomen simple puede mostrar calcificaciones como se aprecia en neuroblastomas o teratomas; descartar obstrucción intestinal o presencia de aire libre intraperitoneal. La ecotomografía es un examen de acceso rápido, costo moderado, sin irradiación del paciente, que permite establecer si la masa es sólida (requiere más estudio) o quística (probablemente benigna) y su órgano de origen. El estudio posterior según orientación diagnóstica, debe continuarse en un centro de referencia (Fig. 2).

CITOPENIAS

La anemia, leucopenia y trombocitopenia se presentan frecuentemente en forma aislada o combinada, al diagnóstico de una leucemia aguda en pediatría.

TABLA 3/ MASAS ABDOMINALES MÁS FRECUENTES POR EDAD

| < 1 AÑO | 1-5 AÑOS | 5 -10 AÑOS | > 10 AÑOS |
|----------------|-----------------|-----------------|-----------------|
| Neuroblastoma | Wilms | Linfoma Burkitt | Germinales |
| Hepatoblastoma | Neuroblastoma | Germinales | Linfoma Burkitt |
| Germinales | Linfoma Burkitt | Sarcomas | Sarcomas |

La **palidez** es un motivo frecuente de solicitud de hemograma en niños con leucemia aguda, ya que un 90% tiene hemoglobina < 10 g/dl al diagnóstico. Dado que la anemia ferropriva sigue teniendo prevalencia en lactantes y niños pequeños en Chile, se tiende a atribuir toda anemia a esta causa. Sin embargo, la anemia por infiltración de la médula ósea es arregenerativa, y en todo niño mayor de cuatro años que no tenga antecedentes de sangramiento, debe ser estudiado antes de iniciar tratamiento con hierro.

Una leucemia aguda puede presentarse con cifra de leucocitos baja, normal o elevada. Es interesante consignar que la mitad de los niños tiene menos de 10000 leucocitos/mm³ y un 30% no tiene blastos al diagnóstico. Esto hace particularmente difícil la interpretación del hemograma en ausencia de compromiso de otras series. La presencia de **neutropenia**, recuento absoluto de neutrófilos (RAN) < 1000/mm³, es el hallazgo más orientador de compromiso de médula ósea (16). El **sangramiento** manifestado por equimosis, petequias, epistaxis o gingivorragia como primera manifestación de una leucemia se debe generalmente a trombocitopenia, a excepción de la leucemia mieloblástica, especialmente la promielocítica (M3), que además cursa con una coagulación intravascular diseminada (5). La confirmación del diagnóstico de leucemia aguda se hace con la demostración de más de 25% de blastos en el mielograma. Ante la sospecha es preferible hacer el examen en un centro que pueda realizar los estudios de inmunofenotipo, índice de DNA y citogenética, los cuales completan la caracterización del cuadro, fundamental antes de iniciar tratamiento.

DOLOR ÓSEO

Los dolores óseos “de crecimiento” de extremidades inferiores son frecuentes en los niños y constituyen la manifestación de un proceso fisiológico, benigno. Existen ciertas condiciones que sin embargo deben hacer sospechar un tumor óseo o infiltración de médula ósea, por

lo que la historia dirigida y un examen físico cuidadoso debe descartarlo. Debe hacer **sospechar patología** todo dolor óseo asimétrico, persistente, de intensidad creciente, o que interrumpe el sueño. Al examen pesquisar sensibilidad ósea metafisiaria o claudicación, artritis o artralgiyas asociadas a síntomas generales, o dolores óseos desproporcionados en relación a los hallazgos clínicos. Todo dolor óseo que se asocie a citopenia debe ser estudiado (17).

Ante la sospecha, se debe solicitar un hemograma y radiografía focalizada. Según los resultados, se planifica el resto del estudio por imágenes y biopsia. Se debe recordar que en tumores óseos malignos, la técnica adecuada de biopsia permitirá efectuar una cirugía conservadora posteriormente, por lo que debe realizarse en centros especializados.

DOLOR DE COLUMNA

El dolor dorsal o lumbar en niños es frecuentemente interpretado como postural, por el uso de mochilas o secundario al ejercicio; sin embargo en ciertas situaciones clínicas es fundamental descartar la presencia de **tumores vertebrales o paravertebrales con extensión intrarraquídea** como el neuroblastoma, sarcoma de Ewing, PNET o rhabdomyosarcomas. Debe alertar, la presencia de dolor en niños, especialmente menores de siete años, con duración mayor de cuatro semanas, con fiebre. El dolor con características **inflamatorias**, es decir, de reposo, especialmente nocturno, que obliga a dormir semisentado, que disminuye durante el día con la actividad, hace sospechar patología subyacente.

Es fundamental buscar dirigidamente compromiso neurológico en la historia, preguntando por debilidad, alteraciones en la sensibilidad, dolor irradiado, dificultad para orinar, constipación. Al examen físico se debe buscar signos de déficit, rigidez, escoliosis antálgica, taconeo (dolor intenso gatillado por caída brusca sobre los talones, por ejemplo al saltar) (9, 18). Al solicitar el estudio debe conside-

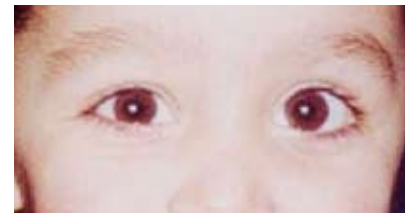

FIGURA 1. Paciente con Leucocoria.

Fuente: Manual para el equipo de salud: “Cuándo sospechar un cáncer en el niño y cómo derivar” Unidad Cáncer MINSAL 2005.

rarse que la radiografía de columna no está alterada en más de la mitad de los casos, que el cintigrama óseo sólo localiza lesión, que el examen de LCR no es específico (el tumor es extradural) y que el TAC es útil para evaluar compromiso óseo. La **Resonancia Magnética** es el examen que permite óptima visualización de partes blandas, y de compresión medular.

LEUCOCORIA

El retinoblastoma es un tumor que ocurre en 1 de 16000 nacidos vivos. La mediana de edad al diagnóstico es de 11 meses para pacientes con tumores bilaterales (30% de los casos) y de 23 meses para tumores unilaterales. Esto implica que la mayoría de estos tumores debieran ser pesquiados en controles de salud rutinarios de los lactantes. Los retinoblastomas detectados precozmente tienen excelente pronóstico y posibilidad de conservar la visión con el tratamiento oftalmológico y de quimioterapia adecuado. El **signo cardinal es la leucocoria**, un reflejo blanquecino en la pupila, que se describe como “ojo de gato”. Otros signos frecuentes son el estrabismo y la disminución de la agudeza visual. La proptosis y el dolor ocular se presentan en etapas más avanzadas de la enfermedad (19) (Fig. 3).

CONCLUSIONES

Ante la sospecha de cáncer en un niño, se debe realizar anamnesis y examen físico completo, consignando hechos destacados, con la orientación ya señalada. No se debe demorar la derivación realizando exámenes sofisticados o especí-

ficos, en general, según el caso, es suficiente hemograma, radiografía y a veces ecotomografía.

El paciente debe ser evaluado y compensado desde el punto de vista respiratorio y requerimientos transfusionales, previo a su traslado a un centro donde se completará el estudio.

BIBLIOGRAFÍA

- 1> Stiller C: Aetiology and Epidemiology. Pinkerton R., Plowman P, Pieters R. *Pediatric Oncology*. Third Edition, London. Arnold. 2004: 3-24.
- 2> Cáncer en Chile. PINDA Chile. Octubre 1997. Hotel Hyatt. Santiago de Chile.
- 3> Instituto Nacional de Estadísticas. Ministerio de Salud. Servicio de Registro Civil e Identificación. Anuario de Demografía.
- 4> Congreso de Cáncer del Niño y del Adulto. 21 al 23 Octubre, 2004. Hotel Marriott. Santiago de Chile.
- 5> Steuber P, Nesbit Jr M. Clinical Assessment and Differential Diagnosis of the Child with Suspected Cancer. Pizzo P, Poplack D. *Principles and Practice of Pediatric Oncology*. Third Edition. Philadelphia. Lippincott-Raven. 1997: 129-139.
- 6> Honing PJ, Charney EB. Children with brain tumor headaches. *Am J Dis Child* 1982; 136: 121.
- 7> Rock A, Camitta B :The Lymphatic System. Behrman R, Kliegman R, Nelson W. *Textbook of Pediatrics*. 15 th Edition. Philadelphia. Saunders. 1996: 1441-1442.
- 8> Knight PJ, Mulne AF, Vassay LE. When is lymph node biopsy indicated in children with enlarged peripheral nodes? *Pediatrics* 1982; 69: 391.
- 9> Lange B, O'Neill J, Goldwein J et al. Oncologic Emergencies. Pizzo P, Poplack D. *Principles and Practice of Pediatric Oncology*. Third Edition. Philadelphia. Lippincott-Raven. 1997: 1025-1049.
- 10> Ingram L, Rivera G, Shapiro DDN. Superior Vena Cava Syndrome Associated with childhood malignancy. Analysis of 24 cases. *Med Pediatr Oncol* 1990; 18, 476.
- 11> Neuman CG, Weingarten AE, Abramowitz RM et al. The anesthetic management of the patient with an anterior mediastinal mass. *Anesthesiology* 1984; 60: 144.
- 12> Keon TC Death on induction of anesthesia for cervical node biopsy. *Anesthesiology* 1981; 55:471.
- 13> Green D, Coppes M, Breslow N et al. Wilms Tumor. Pizzo P, Poplack D. *Principles and Practice of Pediatric Oncology*. Third Edition. Philadelphia. Lippincott-Raven. 1997: 717- 732.
- 14> Pearson A, Pinkerton R. Neuroblastoma. Pinkerton R., Plowman P, Pieters R. *Pediatric Oncology*. Third Edition, London. Arnold. 2004: 386-414.
- 15> Greenberg M, Filler R. Hepatic Tumors. Pizzo P, Poplack D. *Principles and Practice of Pediatric Oncology*. Third Edition. Philadelphia. Lippincott-Raven. 1997: 717- 732.
- 16> Cambell et al. Leucemia linfoblástica aguda. Características al diagnóstico en 100 niños. *Rev Chil Pediatr* 1999, 70(4):288-293.
- 17> Whelan J, Morland B. Bone Tumors. Pinkerton R., Plowman P, Pieters R. *Pediatric Oncology*. Third Edition, London. Arnold. 2004: 371-385.
- 18> Boogerd W, Van der Sande JJ. Diagnosis and Treatment of spinal cord compression in malignant disease. *Cancer Treatment Rev* 1993; 19:129.
- 19> Pratt C: Retinoblastoma. Behrman R, Kliegman R, Nelson W. *Textbook of Pediatrics*. 15 th Edition. Philadelphia. Saunders. 1996: 1470.