

Caso clínico radiológico

Dra. Karla Moëne B. (1),
Dr. Hernán Aldana V. (1),
Dr. Jorge Godoy L. (2),
(1) Departamento de Diagnóstico por Imágenes
Clínica Las Condes.
(2) Departamento de Cirugía Infantil, Clínica Las Condes.

Antecedentes

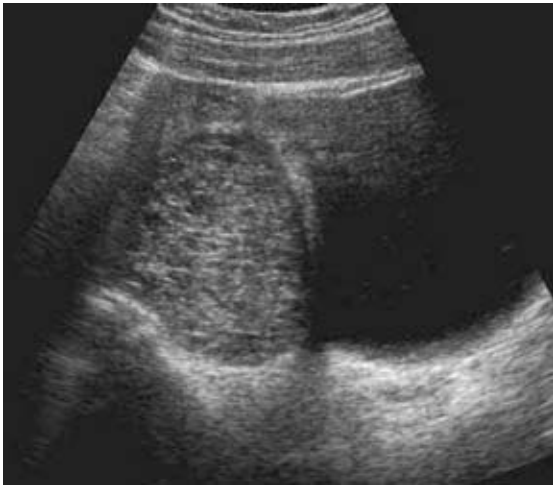
ANTECEDENTES CLÍNICOS

Paciente de 14 años, sexo femenino, postmenárquica, que refiere haber presentado un quiste ovárico izquierdo tres meses atrás, indicándosele control ecográfico después de dos ciclos menstruales.

Consultó en el servicio de urgencia de otra institución por presentar brusco dolor abdominal de dos horas de evolución, acompañado de náuseas y posteriormente un episodio de vómito. Se efectuó estudio ultrasonográfico (US) que revela aumento de volumen ovárico derecho sin evidencias de flujo, planteándose posibilidad diagnóstica de masa anexial y torsión ovárica derecha. El dolor disminuyó significativamente con la administración de ketoprofeno endovenoso, persistiendo sólo en relación con la palpación abdominal y movilización de la paciente. Durante el traslado a Clínica Las Condes, el dolor disminuye en forma significativa.

A su ingreso, la paciente se encontraba en buenas condiciones generales sólo con leve dolor a la palpación profunda de hipogastrio, sin signos de irritación peritoneal. Se hospitalizó y se efectuó US ginecológica (Fig. 1 a-d).

Antecedentes



De acuerdo a los antecedentes e imágenes, ¿cuál de los siguientes sería su diagnóstico?

- A) Tumor maligno ovárico derecho
- B) Torsión ovárica
- C) Quiste ovárico hemorrágico
- D) Teratoma ovárico derecho

Ver resultados en la página siguiente

FIGURA 1A

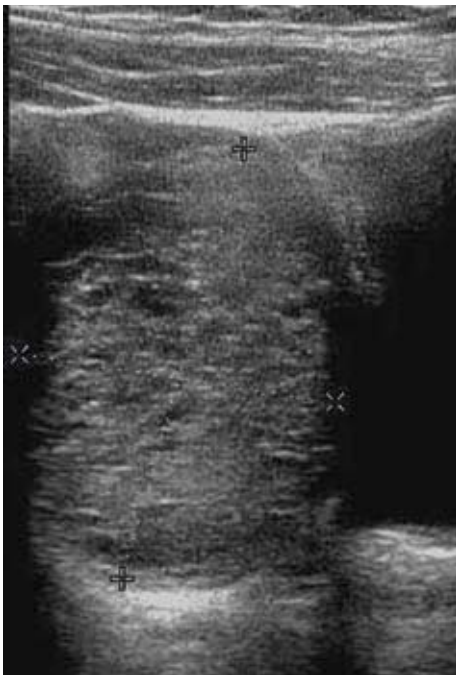

FIGURA 1B

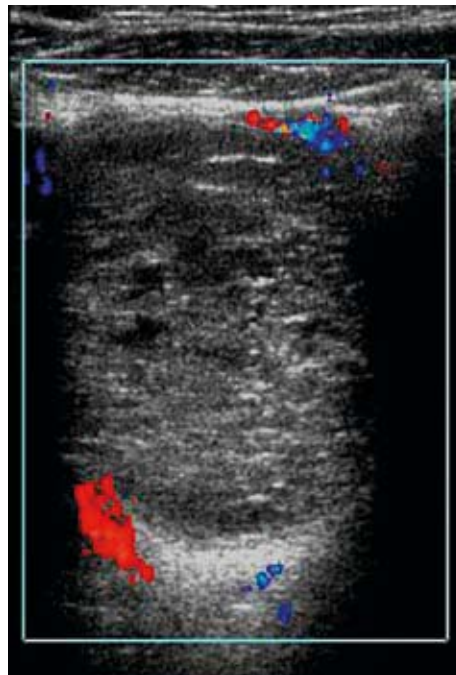


FIGURA 1C

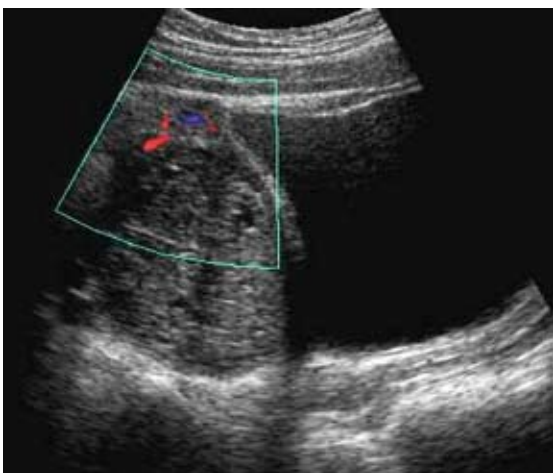

FIGURA 1D

FIGURA 1. Ultrasonografía pelviana:

- A) Masa de aspecto complejo en ovario derecho,
- B) Dimensiones 5,0 x 3,6 cms,
- C) Doppler color demuestra ausencia de flujo en el espesor de la lesión,
- D) Doppler confirma vascularización del parénquima adyacente a la masa.

RESULTADOS:

El examen US demostró la presencia de una masa redondeada de cinco cms de diámetro en el espesor del ovario derecho. Al complementar con Doppler color se logró evidenciar vascularización conservada en el parénquima ovárico, presencia de flujo en relación con el contorno de la masa y ausencia de estructuras vasculares en el espesor de ésta.

De acuerdo a la evolución clínica y los hallazgos ecográficos, se descartó la tor-

sión de ovario y se planteó como diagnóstico quiste ovárico hemorrágico.

La paciente permaneció hospitalizada por dos días en observación, siendo dada de alta en buenas condiciones, asintomática y con indicación de control con US ocho días más tarde.

El estudio US de control demostró desaparición completa de la masa, observándose ovarios simétricos, de estructura microquística normal; esta evolución confirmó el diagnóstico de quiste ovárico hemorrágico (Fig.2 a-d).

DISCUSIÓN

La US se ha constituido en una herramienta de gran valor en el estudio de niñas y adolescentes con dolor abdominal, tanto agudo como recurrente, en cuyo diagnóstico diferencial es necesario considerar siempre la patología ginecológica.

Las masas ováricas corresponden predominantemente a patologías benignas

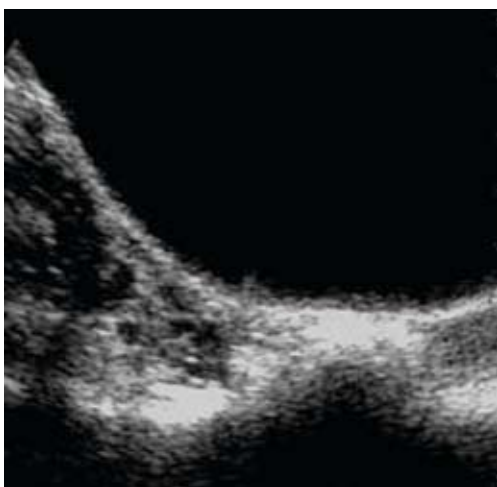


FIGURA 2A

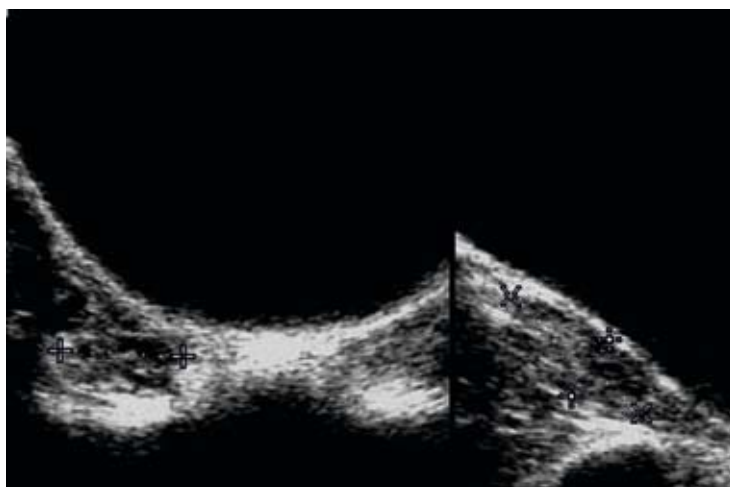


FIGURA 2C

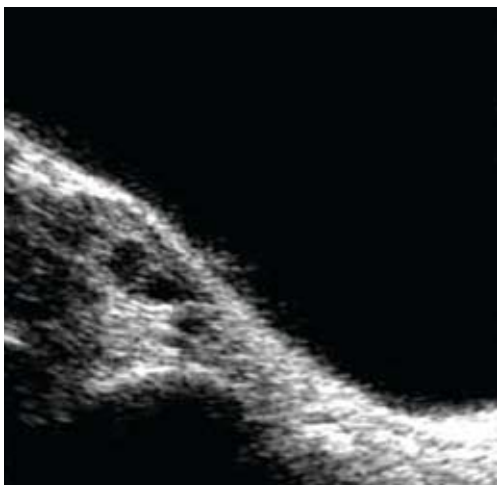


FIGURA 2B

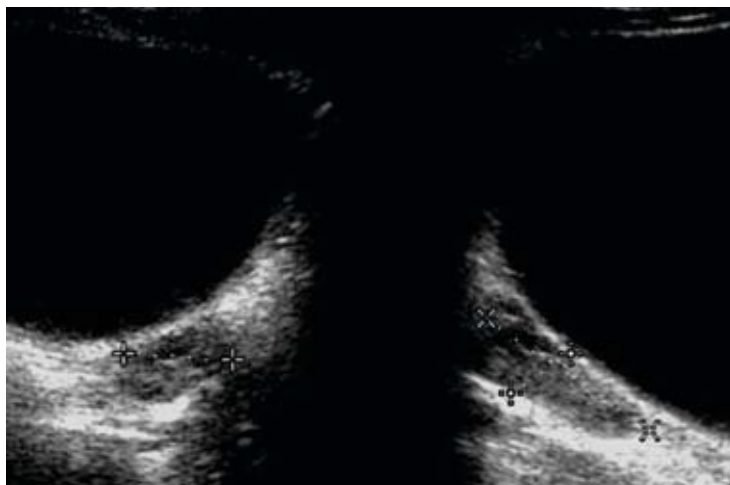


FIGURA 2D

FIGURA 2. Ultrasonografía pelviana de control:

- A) Ovario derecho, transversal,
- B) Ovario derecho, longitudinal,
- C) Volumen ovario derecho = 6,3 cc.,
- D) Volumen ovario izquierdo = 6,5 cc.

en todas las etapas de la edad pediátrica (1). Solamente el 1% de todos los cánceres infantiles está constituido por tumores malignos del ovario (2).

Las neoplasias benignas ováricas corresponden mayoritariamente a lesiones quísticas, que habitualmente tienen un aspecto característico al US, presentándose como masas más o menos redondeadas, de contenido líquido anecoico y paredes finas casi imperceptibles, en relación con las que es posible reconocer la presencia de pequeños “quistes hijos” que facilitan el diagnóstico US. Especialmente cuando se trata de lesiones de gran tamaño en niñas pequeñas. Las lesiones sólidas benignas del ovario habitualmente presentan un aspecto complejo al US, muchas veces sólido-quístico y corresponden con mayor frecuencia a teratomas maduros en la edad pediátrica (3).

Los quistes hemorrágicos pueden originarse como una complicación hemorrágica de un quiste folicular o del componente hemorrágico del cuerpo lúteo, que se origina después de la ovulación. Estos quistes hemorrágicos pueden tener una apariencia ecográfica compleja y muy variable, semejando a veces un aspecto sólido, lo que puede conducir con facilidad a diagnósticos ecográficos erróneos. Sobre todo si no se cuenta con Doppler color, herramienta de gran utilidad que permite descartar la presencia de vascularización en el interior de la masa en estudio (4).

Los controles US sucesivos de estos quistes permitirán demostrar cambios en su aspecto: inicialmente pueden presentar una apariencia relativamente homogénea, evolucionando posteriormente a un patrón heterogéneo dado por organización y retracción del coágulo y, finalmente mostrar un aspecto más líquido, anecogénico en relación con la lisis de éste (5,6). Paralelamente, se evidencia una disminución

progresiva de tamaño de la lesión, con regresión completa en un período que se describe como equivalente a uno o dos ciclos menstruales, aunque puede incluso alcanzar a tres meses, especialmente en aquellos de mayor tamaño. La resolución de estos quistes en controles sucesivos es la regla y no la excepción, como lo precisa M. Brandt en una excelente revisión del tema; sobre el 90% de estos quistes se resuelve espontáneamente (7). Por lo anterior, en todas aquellas pacientes cuyos síntomas han cedido completamente, se recomienda el manejo expectante, con controles periódicos de US.

Cuando el dolor abdominal no cede, existe sospecha de torsión ovárica o malignidad y cuando no se observa resolución completa de la lesión en un plazo de al menos tres ciclos menstruales, ésta debe ser tratada quirúrgicamente, de elección por videocirugía. Existen publicaciones de aspiración de quistes guiadas por US o laparoscopia, con recurrencias entre 33 y 84%, por lo que la extirpación completa y cuidadosa de la lesión con preservación del tejido ovárico es la conducta recomendada en las condiciones clínicas mencionadas previamente (8).

En la paciente que motiva esta presentación, llama la atención la rápida y completa desaparición del quiste hemorrágico en un plazo algo mayor a una semana. Sin mediar signos ni síntomas que sugieran ruptura del quiste a peritoneo u otro evento que hubiere acelerado su resolución.

Desde hace aproximadamente un año y medio, todos los viernes a las 8:30 horas se reúne un grupo de pediatras, cirujanos y traumatólogos infantiles, radiólogos pediatras, médicos nucleares y algunos becados, a revisar casos interesantes atendidos en nuestra institución en los días previos, con especial énfasis en los estudios imagenológicos efectuados a estos niños. Entre los casos presentados en nuestras reuniones, elegiremos aque-

llos de mayor interés, con el objeto de comunicarlos al resto de la comunidad médica.

BIBLIOGRAFÍA

- 1> Von Allmen D. Malignant lesions of the ovary in childhood. *Semin Pediatr Surg.* 2005; 14(2): 100-5. Review.
- 2> Cass DL, Hawkins E, Brandt ML, Chintagumpala M, Bloss RS, Milewicz AL. Surgery for ovarian masses in infants, children, and adolescents: 102 consecutive patients treated in a 15-year period. *J Pediatr Surg.* 2001; 36(5): 693-9.
- 3> Outwater EK, Siegelman ES, Hunt JL. Ovarian teratomas: tumor types and imaging characteristics. *RadioGraphics.* 2001; 21(2): 475-90.
- 4> Marret H, Sauget S, Giraudeau B, Body G, Tranquart F. Power Doppler vascularity index for predicting malignancy of adnexal masses. *Ultrasound Obstet Gynecol.* 2005; 25(5):508-13.
- 5> Siegel M. *Pelvis Femenina en Ecografía Pediátrica.* Madrid. Ed. Marbán. Cap. 12, 2004; 531 – 540.
- 6> Fuentealba I. Quistes ováricos en recién nacidas, niñas y adolescentes: Aspectos ultrasonográficos. *Rev. Chil. Radiol.* 2006 ; Vol 12(1), 15-20.
- 7> Brandt ML., Helmraath MA. Ovarian cysts in infants and children. *Semin Pediatr Surg.* 2005 ;14(2): 78-85. Review.
- 8> Marana R., Caruana P., Muzii L. Operative Laparoscopy for ovarian cyst: excision vs aspiration. *J Reprod. Med.* 1996; (41) 435-8.