

CASO CLÍNICO

RADIOLÓGICO PEDIÁTRICO

DRA. KARLA MOËNNE¹
DR. OSCAR FIELBAUM²
DR. RENÉ TEJÍAS²
DR. ÁNGEL BLANCO³
DR. ÁLVARO IBARRA⁴

DEPARTAMENTOS DE RADIOLOGÍA¹, PEDIATRÍA², CIRUGÍA
INFANTIL³ Y ANATOMÍA PATOLÓGICA⁴, CLÍNICA LAS CONDES.

CASO CLÍNICO

Niño de dos años y un mes, previamente sano, que consulta por aumento de volumen del cuello de dos meses de evolución, sensible a palpación. Al examen físico, el paciente está afebril y se palpan pequeñas masas cervicales que impresionan clínicamente como adenopatías submaxilares bilaterales; el resto del examen físico no demuestra otras alteraciones pesquisables.

Se efectúan exámenes: Hemograma normal, PCR 23, VHS 59 mm/hr, IgM Epstein Barr negativa, estudio para Bartonella resulta negativo.

Se solicita ultrasonografía cervical (US) que demuestra aumento de volumen de linfonodos cervicales, con alteración de la estructura de éstos, consistente en áreas hipoecogénicas, sin vascularización al Doppler color, sugerentes de focos de abscedación (Figura 1).

Con diagnóstico de adenitis abscedada se decide tratar con Cefadroxilo oral y posteriormente Flucloxacilina. A pesar del tratamiento, persiste el aumento de volumen cervical indoloro, sin compromiso de estado general ni otros síntomas asociados.

Se controla con nueva US nueve días después de la anterior, que demuestra persistencia de las alteraciones y confluencia de los focos de abscedación en el espesor de las adenopatías (Figura 2).

El paciente desaparece de los controles, reapareciendo después de un

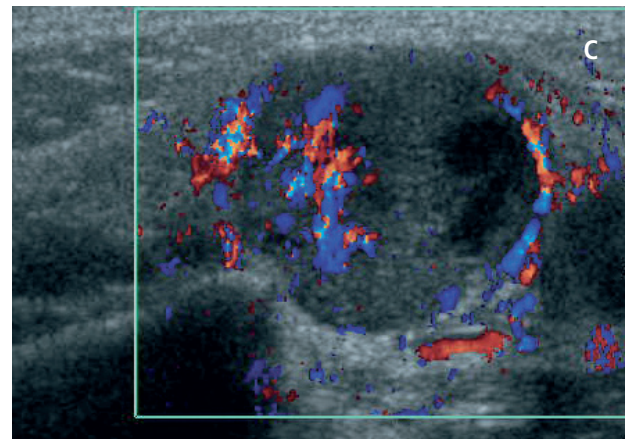
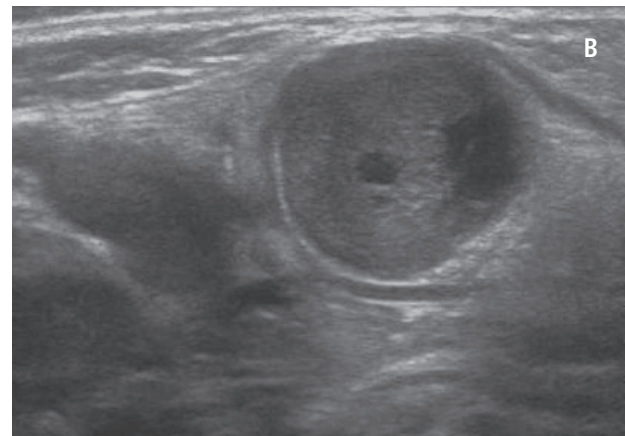
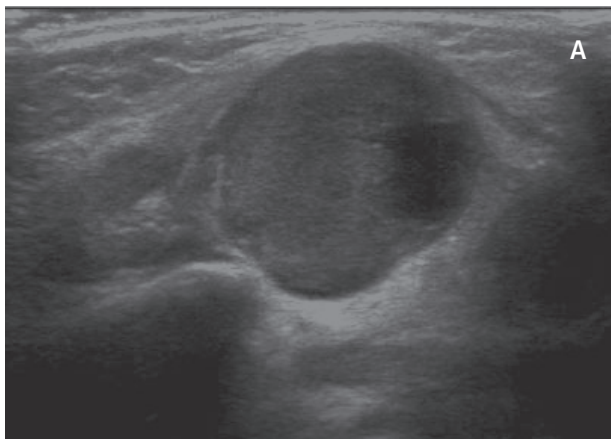
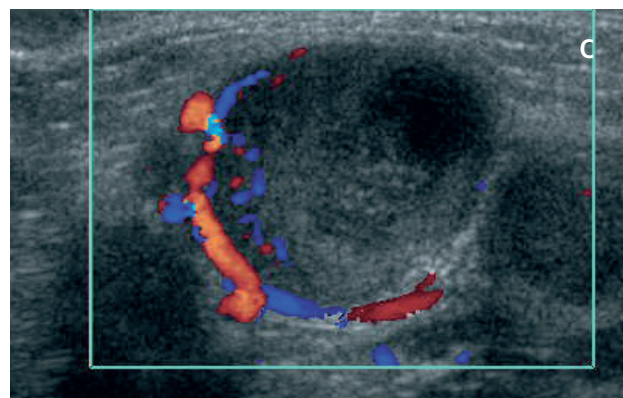
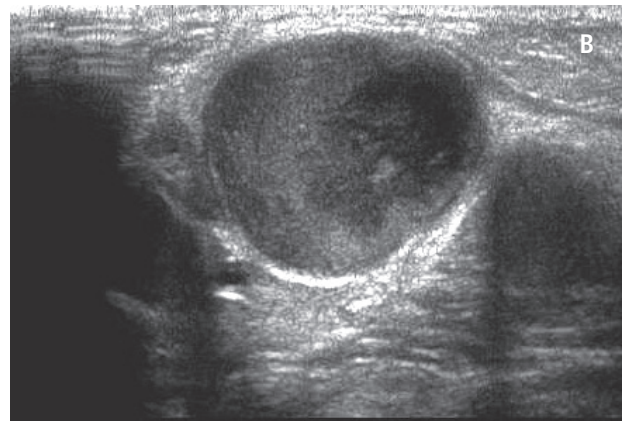
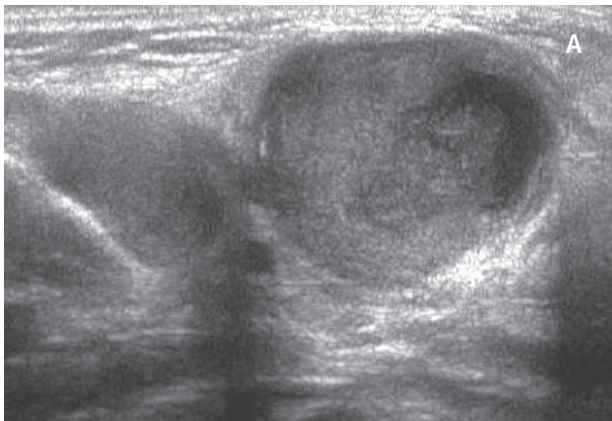


Figura 1/ Linfadenopatías cervicales con focos de abscedación; a y b) US escala de grises, c) US Doppler color.



mes con un mayor aumento de volumen cervical, duro a la palpación (Figura 3). Se decide interconsulta a oncología donde se indican exámenes complementarios y biopsia.

Radiografía de tórax (Figura 4), ecografía abdominal, hemograma y perfil bioquímico resultan normales. VHS: 53 mm/hr.

El estudio citohistológico intraoperatorio y la biopsia mediata sugieren "linfadenitis granulomatosa epiteliode-caseosa, compatible con etiología tuberculosa", como lo demuestran las Figuras 5 y 6. Se obtiene PCR para *Mycobacterium Complex*, que resulta positiva.

Evaluated por pediatra broncopulmonar, se comprueba presencia de adenopatías cervicales de 2 a 6 cm de diámetro, sin otras alteraciones al examen físico. Con diagnóstico de tuberculosis (TBC) ganglionar se inicia Isoniacida, Pirazinamida y Rifampicina.

Como antecedentes, se consigna que se trata de un niño nacido en Perú que vivió dos años en Venezuela y no tiene cicatriz BCG. Desde el punto de vista epidemiológico se registra el contacto con leche de vaca no pasteurizada, un mes antes del inicio del cuadro clínico.

Se reevalúa en conjunto con el cirujano, se efectúa punción y toma de muestra para baciloscofia y cultivo de Koch. La baciloscofia y nueva PCR para *Mycobacterium complex* resultan positivas.

En control efectuado veinte días después de iniciado el tratamiento, se observa un mayor aumento de volumen de las adenopatías cervicales por lo que se decide efectuar nuevo estudio histológico. Se obtienen nuevas baciloscopias y tercera PCR, resultando ambas (+); además se toma segundo cultivo de Koch. La biopsia demuestra "proceso inflamatorio granulomatoso epiteliode-caseoso con focos de supuración", decidiéndose agregar Etambutol al tratamiento indicado previamente. El paciente evoluciona favorablemente, en forma lenta. A los 60 días de tratamiento, el niño persiste afebril, sin compromiso del estado general y se evidencia importante disminución del tamaño ganglionar.

El informe definitivo del cultivo de Koch resulta negativo, lo que se explica porque fue tomado una semana después de iniciar tratamiento. Actualmente, el paciente recibe el tratamiento antiTBC antes mencionado y evoluciona en buenas condiciones.

Figura 2/ Control de linfadenopatías cervicales, observándose confluencia de los focos de abscedación; a y b) US escala de grises, c) US Doppler color.

DISCUSIÓN

Las adenopatías cervicales en los niños constituyen motivo frecuente de consulta y preocupación de los padres y un desafío diagnóstico y terapéutico para el pediatra.

Las causas más frecuentes son adenitis virales, en especial durante el curso de infecciones respiratorias altas y adenitis bacterianas producidas por *Streptococcus pyogenes* o *Staphylococcus aureus*, que mejoran rápidamente con antibióticos.

El desafío lo plantean las adenopatías que persisten más allá de tres semanas o aquellas que no mejoran después del uso adecuado de antibióticos, requiriendo de un riguroso estudio diagnóstico. Frente a estas adenopatías, el diagnóstico diferencial debe incluir mononucleosis infecciosa, infección por citomegalovirus, enfermedad por arañazo de gato, toxoplasmosis, tularemia, brucelosis, higroma quístico, tumores y adenitis tuberculosas o por mycobacterias no tuberculosas.

La evaluación detallada de cada caso en particular incluye una historia clínica exhaustiva con anamnesis y examen físico detallado.

Las características de la adenopatía dependen de su etiología: en infecciones virales, habitualmente aparecen blandas, pequeñas y sin cambio de coloración de la piel; la adenopatía bacteriana es más grande, muy sensible y con signos inflamatorios de la piel. La adenitis por arañazo

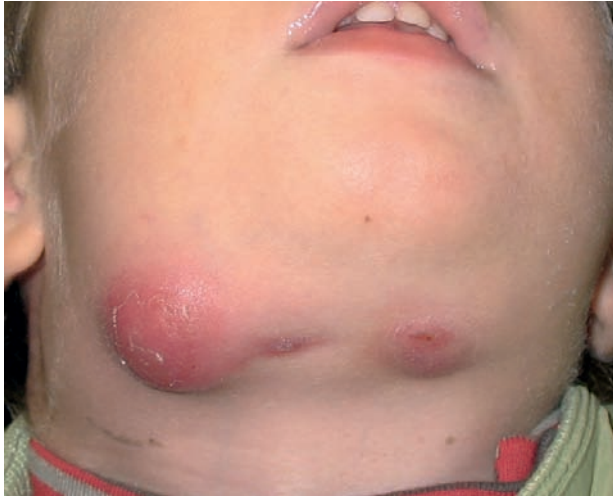

Figura 3/ Fotografía de la región cervical, que muestra eritema y aumento de volumen local.

de gato, generalmente es única, sensible, grande, blanda y acompañada de fiebre. La mononucleosis infecciosa se caracteriza por ganglios grandes, sensibles, sin cambio de coloración de la piel, con cuadro febril, rash cutáneo, inyección conjuntival, enrojecimiento faríngeo, exudado amigdaliano y hepatoesplenomegalia. La infección por *Bartonella henselae*, virus de Epstein-Barr, toxoplasmosis y citomegalovirus se confirman con la serología específica (1,2).

En los países desarrollados, con baja incidencia de tuberculosis, la linfadenitis cervical por *Mycobacterias* en niños es producida en más del 90% de los casos, por *Mycobacterium no tuberculosis* (MNT), siendo el principal *Mycobacterium avium intracellulare* y en menor proporción *Mycobacterium scrofulaceum*. Los ganglios afectados son frecuentemente los grupos yugulodigástricos, submaxilares o preauriculares. La infección es generalmente indolora y sin síntomas generales ni fiebre. Van de 1 a 7 cm. de diámetro, con un promedio de 3,5. Raramente se diseminan, pudiendo evolucionar por meses y años sin terapia, creciendo, reblandeciéndose, cambiando el color la piel subyacente a rojo o lila, y pueden abrirse al exterior a través de fistulas crónicas que drenan material caseoso que cicatrizan con antiestéticas lesiones (3, 4).

En los países en vías de desarrollo y con elevada incidencia de tuberculosis, la linfadenitis cervical por *Mycobacterias* es producida por *Mycobacterium tuberculosis* (MT). Conocida históricamente como escrófula, el compromiso ganglionar es la forma de TBC extrapulmonar más frecuente en los niños. Antiguamente, era causada principalmente por la ingestión de leche de vaca no pasteurizada contaminada con *Mycobacterium Bovis* y su vía de ingreso al organismo era la boca y la faringe. Actualmente, la mayoría de los casos son producidos por MT y la vía de llegada hacia los ganglios del cuello es a través de los linfáticos desde los lóbulos pulmonares superiores o de los ganglios abdominales (5, 6).

Los ganglios afectados crecen progresivamente, firmes pero no duros,

indolores y el paciente evoluciona sin fiebre ni compromiso del estado general. El compromiso es bilateral y generalizado, por las extensas conexiones linfáticas del tórax y el cuello. La evolución habitual es hacia caseificación y necrosis, afectando los ganglios adyacentes, hasta formar una verdadera masa.

La linfadenitis tuberculosa se caracteriza por aparición de ganglios palpables, de preferencia cervicales, de crecimiento lento a lo largo de semanas o meses, generalmente indolores, de consistencia firme o renitente, que confluyen formando masas ganglionares. Puede haber simultáneamente adenitis axilar, inguinal y/o mediastínicas en un 14 a 30% de los casos. En el transcurso de la evolución, los ganglios se reblandecen, dando signos inflamatorios locales (dolor, calor, rubor); luego se esfacelan y drenan pus, estableciéndose fistulas de larga evolución. Sin tratamiento adecuado, este proceso se hace recidivante, dejando cicatrices indelebles (1).

La diferenciación entre MT y MNT es difícil, por cuanto el cuadro clínico es indiferenciable. El PPD 2U es poco confiable en países con alta cobertura de vacuna BCG, como ocurre en Chile, ya que habitualmente es positivo e incluso hiperérgico (mayor a 15mm) en la mayoría de los casos de TBC, pero lo es también en el 8 a 50% de los casos de MNT. La Rx. de tórax es normal en la mayoría de estos pacientes y habitualmente la tomografía computada y la resonancia magnética no son útiles en el diagnóstico diferencial (4).

La US cervical permite localizar y caracterizar los aumentos de volumen observados en el cuello, determinando con alta precisión si se trata de linfadenopatías y analiza la estructura ecográfica de los linfonodos, permitiendo pesquisar con exactitud la presencia de licuefacción o abscedación en su interior, lo que muchas veces lleva a cambios de conducta terapéutica. No es posible diferenciar con certeza entre lesiones ganglionares benignas y malignas mediante este método de estudio (7). En el caso de las linfadenopatías tuberculosas, se observan con frecuencia áreas de necrosis en el espesor de las adenopatías, que distorsionan la arquitectura vascular, como se aprecia en este caso (Figura 4).

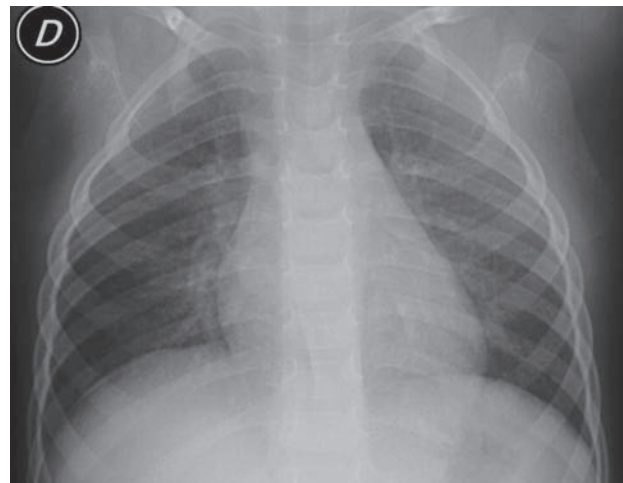


Figura 4/ Radiografía frontal de tórax.

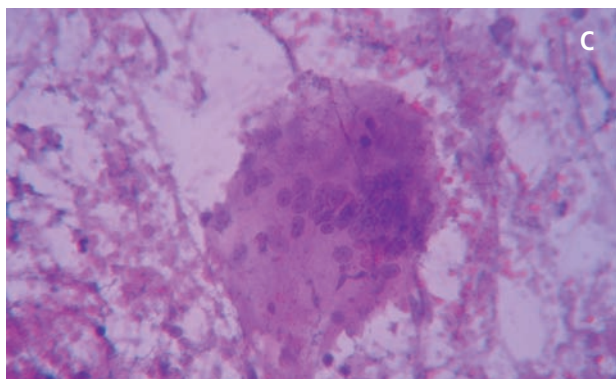
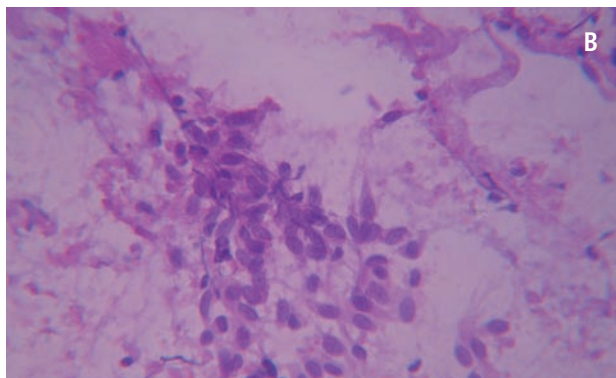
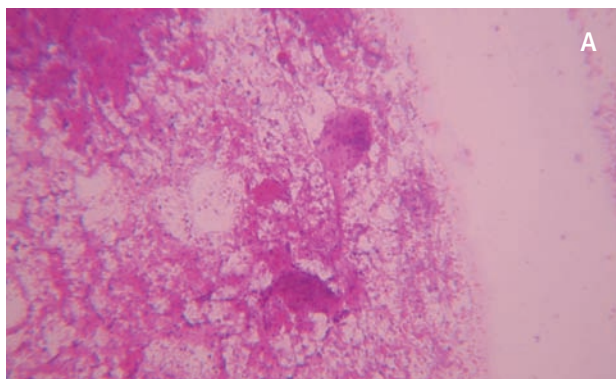


Figura 5/ Citología intraoperatoria: a) abundante necrosis caseosa y dos células gigantes de Langhans. (100x), b) acúmulo granulomatoso de histiocitos epiteliodes. (400x), c) célula gigante de Langhans. (400x).

ras 1 y 2); después del tratamiento se describe que pueden aparecer calcificaciones ganglionares. El compromiso tuberculoso de los linfonodos se observa con mayor frecuencia a nivel de fosa supraclavicular y en el triángulo posterior del cuello, áreas que no estaban comprometidas en nuestro paciente.

Los antecedentes epidemiológicos son importantes en estos pacientes y deben hacer pensar en esta patología: contacto con adultos tuberculosos bacilíferos o haber viajado o vivido en lugares con alta prevalencia de TBC, como Europa del este, África, Asia o América Central. Así también, la ingesta de leche o derivados sin pasteurizar orientan hacia la etiología TBC por *Mycobacterim bovis* (4, 5).

El diagnóstico definitivo es histológico y/o bacteriológico; habitualmente desde una biopsia de ganglios o menos frecuentemente a través de aspiración ganglionar con aguja fina (3). La histología es muy parecida en ambos y las baciloscopías son positivas en el 50% de las infecciones por MNT, por lo que el diagnóstico etiológico definitivo lo da el cultivo y las técnicas de confirmación rápida como la reacción de polimerasa en cadena, específica para *MT* complex o *Mycobacterium avium* complex (5, 3).

El tratamiento de la TBC ganglionar no difiere del tratamiento de la TBC pulmonar. Se utiliza el esquema de dos meses con tres o cuatro drogas, dependiendo de la presencia de baciloscopías positivas (Isoniazida, Rifampicina, Pirazinamida y Etambutol) y cuatro meses de Isoniazida y Rifampicina bisemanal (5).

El tratamiento de las adenitis causadas por MNT, por el contrario, es la cirugía resectiva, dado su alto nivel de resistencia a los fármacos antituberculosos (6).

BIBLIOGRAFÍA

- 1/ Dandapat MC, Mishra BM, et al. Peripheral lymph node tuberculosis: A review of 80 cases. Br J Surg 1990; 77: 911-912.
- 2/ Campbell IA. The treatment of superficial tuberculous lymphadenitis. Tubercle 1990; 71: 1-3.
- 3/ Joshi W, Davidson PM, et al. Non-tuberculous mycobacterial lymphadenitis in children. Eur J. Pediatr 1989, 148: 751-754.
- 4/ Albright JT. Non-tuberculous mycobacterial infections of the head and neck. Pediatr. Clin. N. Am. 2003, 50: 503-514.
- 5/ Farga V. Tuberculosis. Santiago: Mediterráneo 1992. pp81-83.
- 6/ Thompson MM, Underwood MJ, et al. Peripheral tuberculous lymphadenopathy. A review of 67 cases. Br J Surg 1992; 79: 763-764.
- 7/ Hajek P., Salomonowitz E., Turk R. et al. "Lymph Nodes of the Neck: Evaluation with US". Radiology 1986; 158: 739-742.

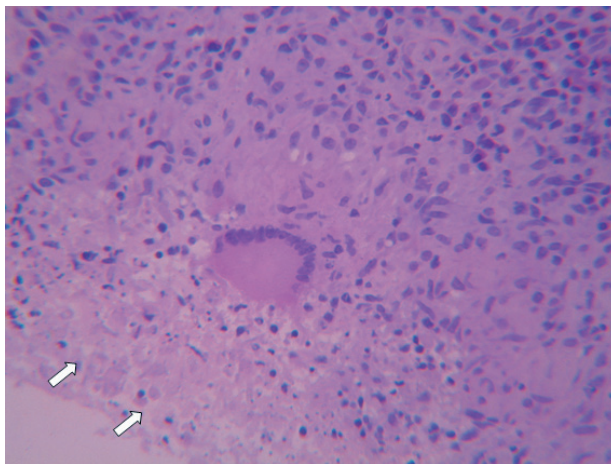


Figura 6/ Granuloma con necrosis caseosa (flechas), limitada por histiocitos epiteliodes con célula gigante de Langhans. (250x).