

ADENOVIRUS: NEUMONÍA, ENFERMEDAD PULMONAR CRÓNICA Y ASMA

DR. RAMIRO GONZÁLEZ V.
NEUMÓLOGO PEDIATRA.
CLÍNICA LAS CONDES.
PROFESOR ADJUNTO DE PEDIATRÍA UNIVERSIDAD DE CHILE.

RESUMEN

Las infecciones por ADV ocurren primariamente en niños menores de cinco años y dan cuenta del 2 a 5% de las infecciones respiratorias pediátricas y 4 a 10% de las neumonías. La severidad de las infecciones respiratorias bajas por ADV varía de acuerdo al serotipo involucrado y a factores del huésped como edad, respuesta inmune, factores socioeconómicos y ambientales. La fase aguda de la neumonía por ADV es con condensaciones pulmonares extensas, semejante a una neumonía bacteriana, acompañada de compromiso sistémico y de múltiples órganos muy severa, asociándose a morbilidad y mortalidad importantes.

La fase crónica se caracteriza por sibilancias, crepitaciones y dificultad respiratoria, y a veces con dependencia de ventilación mecánica o de oxígeno de curso prolongado. Histológicamente esto corresponde a una Bronquiolitis Obliterante. Entre el 14 y el 50% de los pacientes pueden desarrollarla. Radiológicamente hay hiperinsuflación, hernias mediastínicas, atelectasias cambiantes y en TC mosaico y bronquiectasias. La evolución de los primeros años es tormentosa. Hacia la edad escolar se estabilizan con compromisos variables de la función pulmonar y persistencia del compromiso obstructivo hasta la adolescencia, edad en la que pueden aparecer nuevas complicaciones y evolucionan como las EPOC de los adultos. Otro grupo de pacientes desarrolla síntomas de asma. Los ADV gatillan crisis de asma y su ADN se ha encontrado en lavados broncoalveolares de asma persistente, todo lo cual lo ubica como un patógeno relevante.

SUMMARY

Adenovirus infections occur primarily in infants and children less than 5 years of age, accounting for 2% to 5% of pedia-

tric respiratory illnesses and 4% to 10% of childhood pneumonia (1). The severity of adenovirus lower respiratory tract infections (LRTIs) varies according to serotype, age of onset, immunological status, and socioeconomic and environmental factors. Most patients recover from adenovirus LRTIs, but severe adenovirus infection can result in considerable morbidity and mortality (2). Adenovirus pneumonia may occur in two phases: acute with extensive pulmonary consolidation mimicking a bacterial pneumonia and accompanying systemic compromise characterized by multiorgan involvement (2,3); and in some cases followed by a chronic phase characterized by persistent wheezing and crackles, severe enough to require prolonged mechanical assistance or domiciliary oxygen therapy and development of cor pulmonale, culminating in bronchiolitis obliterans (BO) with hyperinflation, hyperlucency, atelectasis and bronchiectasis (4-7). It has been noted that 14%-60% of children with documented LRTIs due to adenovirus have some degree of long term pulmonary sequelae.

INTRODUCCIÓN

Los adenovirus son una importante causa de enfermedades respiratorias agudas y crónicas en el niño. Están implicados en el 4-10% de los casos de neumonía, 2 a 10% de los casos de sibilancias y 3 a 9% de los casos de croup (1).

Así mismo, las infecciones respiratorias bajas, especialmente por los serotipos 3, 7 y 21, hasta en un 50% de los casos pueden dejar lesiones pulmonares permanentes, que condicionan un cuadro clínico, radiológico y de compromiso de la función pulmonar, (2, 3, 4 y 5) que en nuestro país hemos denominado Daño Pulmonar Crónico. Su importancia está dada por ser una de las patologías respiratorias crónicas, compleja y

de difícil manejo, más frecuente en nuestro medio y también la primera causa de bronquiectasias y de uso prolongado de oxígeno. Su aparición obligó a implementar los primeros programas de oxigenoterapia domiciliaria.

MICROBIOLOGÍA

La estructura de este virus DNA está compuesta de una capsida de 20 caras triangulares de cuyos vértices emerge un elemento conocido como fibra, que termina en una forma globular llamada "perilla". En la base de la fibra existe una pentona. A través de la fibra y la pentona el virus se une e internaliza en las células huéspedes interactuando con distintos receptores específicos para cada cepa, que van a determinar el tropismo y la respuesta inflamatoria a la infección.

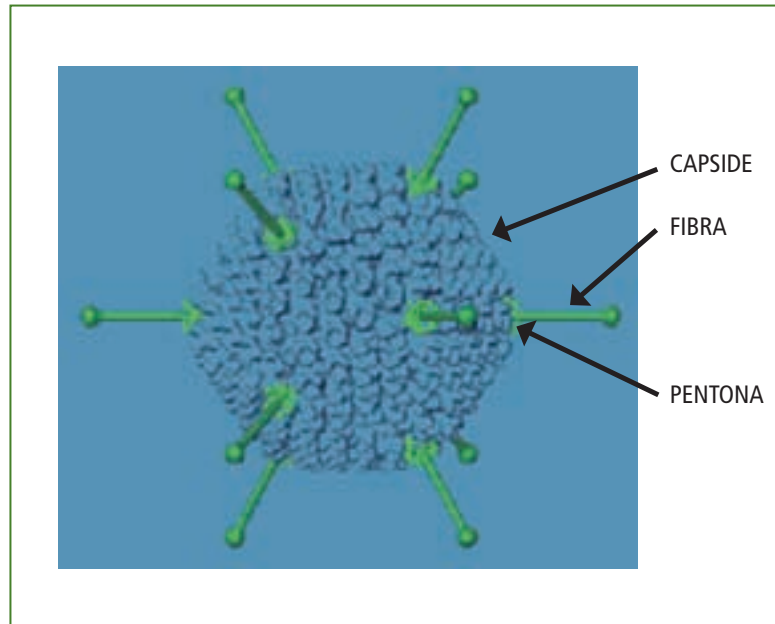
Existen 51 serotipos de ADV que se distribuyen en los subgrupos A, B1, B2, C, D, Y E.

Los serotipos causantes de neumonía tienen un tropismo respiratorio, pertenecen mayoritariamente al grupo B1 y sus receptores en las células son una proteína reguladora de complemento el CD46, que es también el receptor para *Neisserias*, *Streptococo Piogenes*, Virus Herpes y del Sarampión, lo cual puede explicar ciertas similitudes con esta enfermedad exantemática. Otros receptores de importancia, que se han identificado para el ADV tipo 3, son el CD 80 y 86 que pertenecen a la superfamilia de las inmunoglobulinas y se expresan en las células presentadoras de antígenos y son conocidos por su importante función en la activación de los linfocitos T, que juegan un rol destacado en la fase crónica y las secuelas de la neumonía por ADV (6).

EPIDEMIOLOGÍA

Estudios de vigilancia epidemiológica y de genética molecular realizados en Corea, Japón y China, de sucesivos y graves brotes epidémicos de neumonía por ADV, han demostrado la existencia de distintos genotipos de ADV3 y ADV 7. Para el ADV7 los genotipos b, c, d, l y h han circulado o han aparecido durante las epidemias. La mortalidad, severidad de la neumonía, manifestaciones extrapulmonares y secuelas fueron similares para las distintas cepas y a lo que ha ocurrido en Chile con la cepa 7h.

Mucha de la literatura sobre el Daño Postviral proviene de Argentina y se ha generado cierta confusión, por cuanto se afirma que la "bronquiolitis" por ADV es el principal factor de riesgo para desarrollar Bronquiolitis Obliterante. Cuando se analiza en detalle la casuística presentada, se encuentra que se incluye bajo el diagnóstico de bronquiolitis a paciente con condensaciones. En nuestra experiencia, y en las de los países asiáticos, las secuelas se producen luego de la Neumonía por ADV y sólo muy ocasionalmente luego de un cuadro bronquial obstructivo que progresivamente se va agravando en el curso de dos a tres semanas.



PATOGENIA

La neumonía por ADV ocurre en dos fases; la aguda, con obstrucción bronquial severa y condensaciones habitualmente bilaterales, que comprometen el LSD y el LII, con componente atelectásico e hiperinsuflación. Ocasionalmente hay derrame pleural y los caso más severos evolucionan a un distress, con pulmones "blancos" (Figura 1). En esta situación es posible demostrar viremia y son comunes las manifestaciones extrapulmonares: compromiso sensorial, conjuntivitis, hepatomegalia, diarrea, exantema, CID. También se ha descrito síndrome de activación macrófaga e hipercitopenia. Histológicamente en esta etapa existen bronquitis y bronquiolitis necrotizantes y una alveolitis con inflamación neutrofílica.

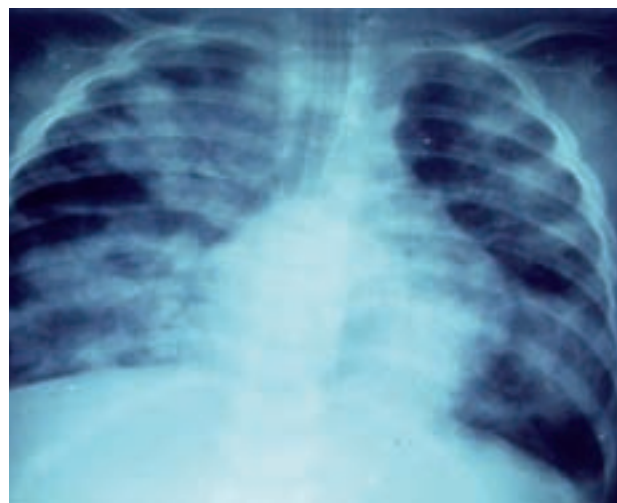

Figura 1/ Neumonía por ADV y Distress, en lactante a los 7 días de evolución.

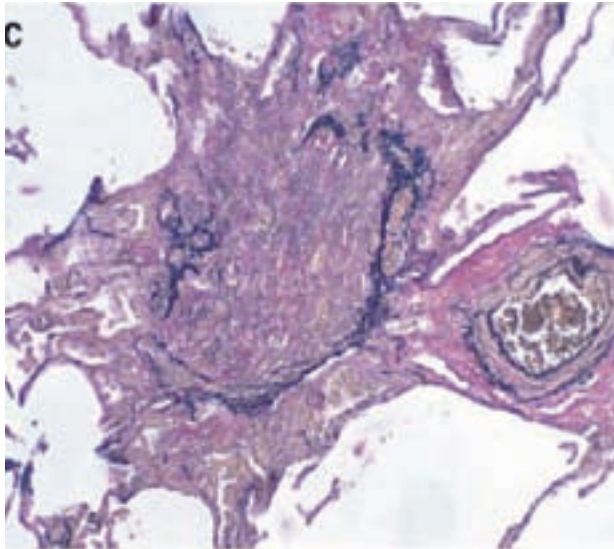


Figura 2/ Histología de la Bronquiolitis Obliterante: bronquiolos fibrosados, endarteritis

Hacia el quinto día se inicia la fase crónica, relacionada con la infección latente por el ADV, la que ocurre en niños menores de cinco años o pacientes inmunocomprometidos. En esta etapa el hecho central es un ambiente de mediadores que reclutan células inflamatorias, fundamentalmente linfocitos T CD4 y CD8, con acumulo de células dendríticas, mastocitos y neutrófilos. Esto perturba la función de las células mesenquimáticas, produciéndose una respuesta regenerativa alterada con fibrosis intersticial pulmonar y peribronquiolar que llevan al colapso alveolar, pérdida de lecho vascular y de vía aérea, transformándose los bronquiolos en un cordón fibroso o mostrando una gran distorsión del lumen por estrechamiento concéntrico a nivel de la submucosa. Histológicamente esto constituye una Bronquiolitis Obliterante (BO) del tipo Constrictivo (Figura 2), ocurre en parches y la extensión del compromiso, determina la severidad. Estas lesiones son irreversibles (6, 7, 8, 9).

Clínicamente estos pacientes permanecen dependientes de ventilación mecánica o de O₂, por periodos prolongados, con signología obstructiva severa, escasamente reversible a broncodilatadores. Pueden desarrollar un Cor Pulmonar y deformidad torácica. Radiológicamente hay una gran hiperinsuflación, herniación del mediastino, atelectasias cambiantes o crónicas. En el TC la presencia de bronquiectasias y mosaico de perfusión se considera diagnóstica (10, 11).

La evolución suele ser tormentosa en los primeros dos a tres años, con descompensaciones frecuentes por aumento de la obstrucción bronquial o nuevos episodios de neumonía que empeoran el daño, causando progresión de las bronquiectasias, las que pueden llegar a ser saculares.

Hacia la edad escolar, los pacientes se encuentran más estables,

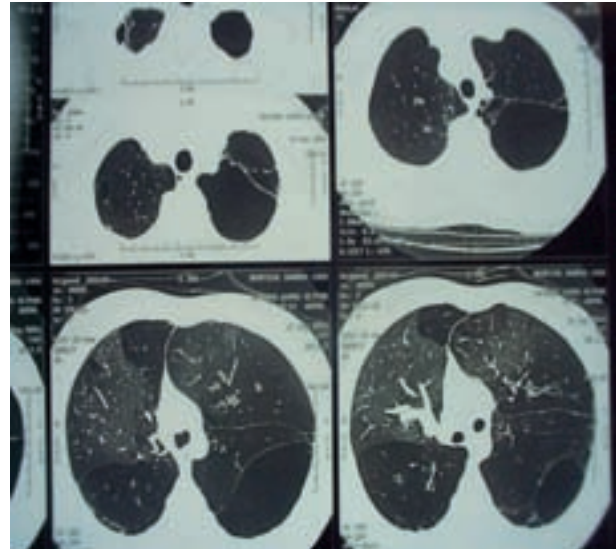


Figura 3/ Tac de adolescente con BO; destacan bronquiectasias, bula mosaico, herniación del mediastino.

aunque presentan limitaciones importantes en la función pulmonar con espirometrías con obstrucción difusa y restricción. La respuesta a broncodilatadores varía de nula a significativa, pero sin normalizar valores.

SEGUIMIENTO Y PRONÓSTICO

En un seguimiento de una cohorte de lactantes que tuvieron neumonía por ADV (ref. 12), hasta la edad escolar, encontramos elementos de BO en el TAC en un 50% de los casos. El 94% de ellos mostró disminución significativa de la resistencia de la vía aérea, medida por Oscilometría de Impulso (IOS), al administrar Salbutamol MDI con espaciador. El estudio evidencio que la BO tiene un espectro de severidad que va desde casos con fibrosis completa de un pulmón e IOS muy alterada, a casos leves, con función pulmonar normal (33%) y que existe una respuesta broncodilatadora.

El otro 50% de sujetos de la cohorte se comportaron como asmáticos, lo cual también resulta interesante, ya que podemos suponer que al igual que otros virus el ADV puede desencadenar cambios persistentes en la reactividad de la vía aérea, ya que a los seis años de edad, aún tenían sibilancias recurrentes.

Los casos más leves de BO pueden confundirse con asma persistente moderado a severo. De hecho, hay estudios en pacientes de cinco años con asma persistente con mala respuesta a corticoides en los que se encontró antígenos de ADV en el 94% de los casos en el lavado broncoalveolar.

Hacia la adolescencia es posible hacer estudios de función pulmonar más complejos. En ellos encontramos que estos pacientes presentan

una marcada hiperinsuflación y atrapamiento aéreo, que en muchos casos se alivia significativamente, aunque sin desaparecer con los B2 adrenérgicos.

Clínicamente estos pacientes se comportan como una EPOC del adulto, enfermedad en la que se ha demostrado que el ADV puede inducir remodelación y resistencia a los corticoides. En este periodo es posible observar la aparición de bulas (Figura 3) que al romperse dan origen a neumotórax espontáneos. Esto suele observarse en los pacientes más severos. En ellos la capacidad vital está reducida a un 50% y el VEF1 a un 30% de lo normal, valores que para el caso de la Fibrosis Quística implican considerar un trasplante pulmonar.

Así mismo es destacable el compromiso de la función de la musculatura respiratoria, con valores de presión inspiratoria máxima (PIM) y PIM sostenido de alrededor de un 50% de lo esperado. El test de marcha también está alterado por disminución en la distancia recorrida esperada o por caídas en la saturación de O₂.

DIAGNÓSTICO Y TRATAMIENTO

Por último, sobre diagnóstico y tratamiento destacan las técnicas de RPC que permiten una rápida identificación y serotipificación, que se han desarrollado en los países Asiáticos, cuya sensibilidad y especificidad supera 90%. En nuestro medio están disponibles técnicas de Pack y cultivo rápido que permiten mayor sensibilidad y prontitud en la detección del ADV, que el cultivo tradicional y la IFI, lo cual es trascendente para evitar los brotes nosocomiales e iniciar oportunamente los nuevos tratamientos que se están propiciando en base a antivirales de última generación, inmunoglobulina, inmunomoduladores y expansión clonal de linfocitos T, con la esperanza de disminuir la mortalidad y evitar con la intervención precoz lesiones irreversibles.

BIBLIOGRAFÍA

- 1/ Cherry JD. Adenoviruses. In: Feigin RD, Cherry JD, editors. Textbook of pediatric infectious diseases, 4th ed. Philadelphia, PA: WB Saunders, 1998.p.1666-84.
- 2/ Palomino MA, Larranaga C, Villagra E, Camacho J, Avendano LF. Adenovirus and respiratory syncytial virus-adenovirus mixed acute lower respiratory infections in Chilean infants. *Pediatr Infect Dis J.* 2004; 23:337-41.
- 3/ Hong JY, Lee HJ, Piedra PA, Choi EH, Park KH, Koh YY, Kim WS. Lower respiratory tract infections due to adenovirus in hospitalized Korean children: epidemiology, clinical features, and prognosis. *Clin Infect Dis* 2001; 32:1423-9.
- 4/ Herbert FA, Wilkinson D, Burchak E, Morgate O. Adenovirus type 3 pneumonia causing lung damage in childhood. *Can Med Assoc J* 1977; 116: 274-6.
- 5/ Becroft DM. Broncholitis obliterans, bronchiectasis, and other sequelae of adenovirus type 21 infection in young children. *J Clin Pathol* 1971; 24: 218-24.
- 6/ Zhang Y, Bergelson J, Adenovirus Receptors. *Journal of Virology* Oct. 2005; p12125-31.
- 7/ Simila S, Linna O, Lanning P, Heikkinen E, Ala-Houhala M. Chronic lung damage caused by type 7: a ten year follow-up study. *Chest* 1981; 80: 127-31.
- 8/ Wohl ME: Bronchiolitis. In Chernick V, Kendig EL , editors. *Kendig's Disorders of the Respiratory Tract in Children.* 6th ed. Philadelphia, PA: WB Saunders; 1998. p. 480-485.
- 9/ Yalcin E, Dogru D, Haliloglu M, Ozcelik U, Kiper N, Gocmen A. Post-infectious bronchiolitis obliterans in children: clinical and radiological profile and prognostic factors. *Respiration* 2003; 70:371-5.
- 10/ Jones MH, Pitrez PM, Stein RT. Post-Infectious Bronchiolitis Obliterans. *Pediatr Pulmonol Suppl.* 2004; 26: 64-5.
- 11/ Chang AB, Masel JP, Masters B. Post-infectious bronchiolitis obliterans: clinical, radiological and pulmonary function sequelae. *Pediatr Radiol.* 1998; 28: 23-9.
- 12/ Castro J, Daszenies C, Garcia M, Meyer R, González R Adenovirus Pneumonia In Infants and Factos for Developing Bronchiolitis Obliterans. *Pediatric Pulmonology* 41:947-953.2006