

# HIPERTENSIÓN ARTERIAL RENOVASCULAR

## *RENOVASCULAR HYPERTENSION*

DR. CARLOS ZEHNDER B. (1)

1. UNIDAD DE NEFROLOGÍA, DEPARTAMENTO DE MEDICINA INTERNA, CLÍNICA LAS CONDES. [czehnder@clinicalascondes.cl](mailto:czehnder@clinicalascondes.cl).

### RESUMEN

*En este artículo se describe la hipertensión renovascular en adultos y niños, su prevalencia, sus causas más comunes, destacando las lesiones ateroscleróticas en el adulto mayor de cincuenta años. Las alteraciones fisiopatológicas, los elementos clínicos de sospecha diagnóstica, el diagnóstico por imágenes y las bases terapéuticas de esta afección.*

*Palabras clave: hipertensión renovascular, estenosis arterias renales, nefrotoxicidad por medio de contraste, fibrosis sistémica nefrogénica agentes antihipertensivos, revascularización.*

### SUMMARY

*This article describes renovascular hypertension in children and adults, the prevalence of this entity, the principal causes, with attention to atherosclerotic lesions in adults older than fifty years of age, physiopathologic changes, clinical aspects for diagnosis, imaging procedures and general treatment guidelines.*

*Key words: Renovascular hypertension, renal artery stenosis, contrast media nephrotoxicity, nephrogenic systemic fibroses, antihypertensive agents, revascularization.*

### DEFINICIÓN

La hipertensión renovascular es el aumento de la presión arterial secundario a una reducción del flujo sanguíneo arterial renal, debido a una disminución del lumen de una o más arterias renales o bien de la aorta, por sobre el nacimiento de estas arterias.

### HIPERTENSIÓN ARTERIAL RENOVASCULAR EN ADULTOS

Tiene una prevalencia de 3 a 6.9% de todos los pacientes con hipertensión arterial (HA) (1). La causa más frecuente es la enfermedad aterosclerótica (Figura 1), seguida de las lesiones displásicas congénitas de las distintas capas de la pared del vaso arterial.

La primera lesión es más frecuente en los pacientes mayores de 50 años, especialmente en aquellos con enfermedad vascular periférica oclusiva (30%), hipertensión arterial refractaria a tratamiento médico (20%) e insuficiencia coronaria (15%) (2). Afecta al 90% de los pacientes con lesiones estenóticas de las arterias renales y se describe un aumento progresivo de su incidencia, asociado al envejecimiento de la población, al incremento de pacientes con diabetes mellitus tipo 2, al hábito de fumar, a dislipidemia e hipertensión arterial primaria. Las lesiones ateroscleróticas de los vasos renales, con o sin hipertensión, son causa también de insuficiencia renal crónica al disminuir al flujo sanguíneo renal o bien al complicarse de obstrucción trombótica de una o más arterias. La disminución de la filtración glomerular asociada a pérdida del parénquima renal causada por estenosis ateroscleróticas de las arterias renales, recibe el nombre de nefropatía isquémica. Según estimaciones efectuadas recientemente, hasta un 5% de los pacientes con insuficiencia renal crónica avanzada tiene su origen en esta entidad (3). La hipertensión se manifiesta en lesiones que estrechan el lumen del vaso en más de un 50%. Estas son progresivas, apreciándose un aumento de las placas de ateroma en el 51% de los pacientes, con un porcentaje de oclusión entre el 3 y el 16% durante un período de observación de cinco años (4).

Las lesiones fibrosas afectan en general a personas menores de 50 años, en especial a mujeres fumadoras. Comprenden a menos del 10% de los casos, siendo la displasia fibromuscular de la media la más frecuente

(5) (Figura 2). Esta puede corresponder a un proceso generalizado con compromiso de otras arterias como las carótidas y las vertebrales. La existencia de arterias renales delgadas accesorias con flujo sanguíneo reducido, también es causa ocasional de hipertensión renovascular (6). Otras causas muy poco frecuentes corresponden a arteritis, trauma y disección arterial.

### HIPERTENSIÓN ARTERIAL RENOVASCULAR EN NIÑOS

La enfermedad renovascular en la infancia tiene una prevalencia de 5 a 10% de todos los casos de hipertensión arterial. Las causas más frecuentes a diferencia del adulto, son la coartación de la aorta y la hiperplasia de la media o de la subadventicia de una o más arterias renales. También determinan hipertensión renovascular patologías menos frecuentes

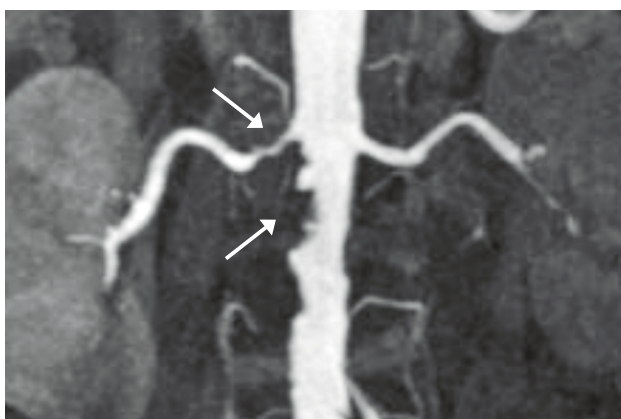


Figura 1: Lesiones ateroscleróticas de aorta abdominal y arteria renal derecha. Imagen obtenida por Angio-Resonancia. Gentileza Dr. Alex Wash, Radiología Clínica Las Condes, Santiago.

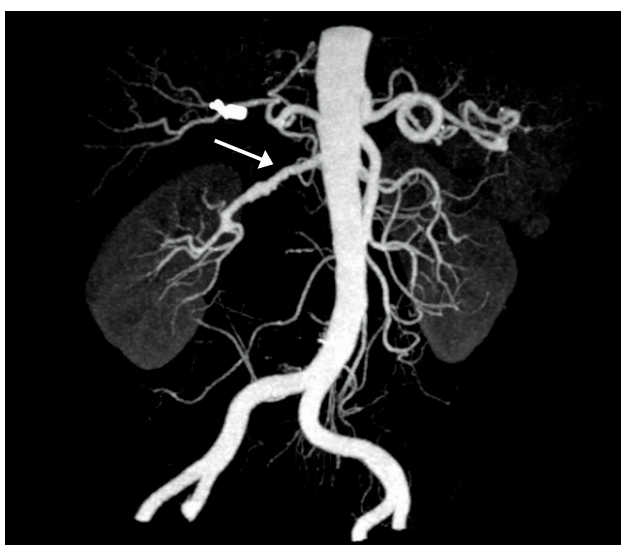

Figura 2: Displasia fibromuscular de arteria renal derecha. Se observa la típica imagen en rosario. Imagen obtenida por Angio-TAC. Gentileza Dr. Alex Wash, Radiología, Clínica Las Condes, Santiago.

como la cateterización de la arteria umbilical en el recién nacido. La estenosis de las arterias renales es bilateral en 53 a 78% de los niños con enfermedad renovascular y también, se describe una cierta predisposición familiar en 11 a 60% de los casos (7):

### FISIOPATOLOGÍA

Goldblatt dio a conocer el año 1934 sus experimentos de dos modelos de hipertensión renovascular en perros: isquemia unilateral por compresión parcial de una arteria renal (dos riñones, un clip) e isquemia bilateral por oclusión parcial de las dos arterias renales (dos riñones, dos clip) (8). Estos modelos representan las bases para el conocimiento actual de los mecanismos de hipertensión renovascular. En el modelo dos riñones y oclusión parcial de una arteria renal, la disminución de la perfusión renal e hipoxia unilateral desencadena la producción de sustancias vasoconstrictoras y proinflamatorias como angiotensina II, endotelina y especies reactivas de oxígeno, una hiperestimulación simpática, y la disminución de sustancias vasodilatadoras como óxido nítrico y prostaglandinas, originando hipertensión. En la Tabla 1 se resumen las alteraciones fisiopatológicas derivadas de la hipoperfusión e hipoxia renal (9, 10). En respuesta a la hipertensión sistémica, el riñón sano incrementa la eliminación de sodio y agua, produciéndose una hipertensión esencialmente vasoconstrictiva. En el segundo modelo, dos riñones y obstrucción parcial de cada una de las dos arterias renales, los dos riñones están

**TABLA 1. ALTERACIONES FISIOPATOLÓGICAS EN LA HA RENOVASCULAR**

#### Hipoperfusión e hipoxia renal

- Activación del sistema renina-angiotensina-aldosterona
- Aumento de endotelina, disminución de óxido nítrico y prostaglandinas
- Aumento de radicales oxigenados
- Activación simpático-adrenérgica
- Disfunción endotelial
- Daño microvascular
- Liberación de citoquinas proinflamatorias
- Depleción de ATP
- Injurias túbulointersticial, fibrosis intersticial
- Esclerosis glomerular

La hipoperfusión sanguínea y la hipoxia renal aumentan la liberación de vasoconstrictores (angiotensina II, endotelina etc.), disminuyen la producción de vasodilatadores (óxido nítrico, prostaglandinas etc.) y promueven procesos inflamatorios (citoquinas, angiotensina II etc.). Estos cambios conducen a HA, esclerosis vascular, fibrosis intersticial y esclerosis glomerular.

hipoperfundidos e hipóxicos. Además de sufrir las alteraciones propias de la isquemia resumidas en la Tabla 1, son incapaces de mantener un adecuado balance de sodio y agua, si no es con un mayor aumento de la presión arterial, acentuándose los daños hipertensivos sobre la vasculatura. En el primer modelo, al retirar el clip arterial las cifras de presión arterial rápidamente se normalizan. Sin embargo, si la hipertensión se ha mantenido en el tiempo, el retiro del clip arterial no disminuye las cifras de presión arterial, demostrando el efecto nocivo de la hipertensión sobre el riñón sano. Las lesiones hipertensivas afectan inicialmente a la microvasculatura (arterioesclerosis aferente con isquemia glomerular y tubular) y al intersticio (fibrosis intersticial). En clínica, el primer modelo corresponde en general, a una estenosis de una arteria renal (frecuentemente displasia) e indemnidad del otro riñón. El segundo, a una estenosis arterial unilateral con daño renal bilateral, y frecuentemente, a la combinación de una arteria estenosada (generalmente aterosclerótica) con nefrosclerosis bilateral provocada por hipertensión arterial que ha precedido a la lesión estenosante. En estos casos la corrección de la estenosis no se acompaña de una normalización de los valores de presión arterial. También, este modelo es aplicable a la estenosis de arteria renal en riñón único (por ejemplo trasplante renal) y a las estenosis bilaterales.

#### DIAGNÓSTICO

Los criterios clínicos para el estudio de una enfermedad renovascular se describen en la Tabla 2. En los pacientes jóvenes, la sospecha de hipertensión renovascular se acrecienta con la auscultación de un soplo sistólico periumbilical y/o una hipopotasemia secundaria a la activación del sistema renina angiotensina con hiperaldosteronismo secundario, responsable de una mayor eliminación urinaria de potasio. Una hipertensión arterial de inicio o de difícil control después de los 50 años de edad, particularmente en pacientes con lesiones ateroscleróticas en otros territorios vasculares (arterias carótidas, coronarias, ilíacas etc), obliga a descartar estenosis renovascular. El mismo criterio se debe aplicar a pacientes con hipertensión arterial resistente al tratamiento. La resistencia a la terapia se define como la persistencia de cifras de presión arterial sistólica igual o mayor de 140 mmHg con o sin presión diastólica igual o sobre 90 mmHg, a pesar de un tratamiento consistente en por lo menos tres medicamentos antihipertensivos, uno de ellos un diurético, en combinaciones sinérgicas y en dosis máximas tolerables. También se debe considerar a lesiones renovasculares ateroscleróticas en el diagnóstico diferencial de un deterioro brusco de la función renal, sobre todo en pacientes mayores, diabéticos o con signos clínicos de aterosclerosis; desencadenado por la prescripción de antihipertensivos que bloquean el sistema renina-angiotensina como inhibidores de la enzima de conversión de la angiotensina (IECA) o antagonistas de los receptores de angiotensina (ARA); diuréticos, otros medicamentos antihipertensivos, cirugía o hipovolemia. La sospecha diagnóstica se refuerza en este caso, con el hallazgo de un examen de orina "normal".

El diagnóstico de certeza de la enfermedad renovascular se obtiene por medio de la angiografía de la aorta y de las arterias renales. Sin

embargo, éste es un examen invasivo, con complicaciones potenciales (necrosis tubular aguda por medio de contraste yodado, embolías de colesterol), de alto costo y de limitada disponibilidad. Por lo tanto, se han desarrollado técnicas no invasivas y de menor costo (Tabla 3).

**TABLA 2. CRITERIOS CLÍNICOS DE ESTUDIO DE LESIONES RENOVASCULARES**

- Hipertensión arterial de inicio reciente en menores de 50 años (¿displasia fibromuscular?)
- Hipertensión arterial de inicio reciente en mayores de 50 años (¿lesión aterosclerótica?)
- Hipertensión arterial resistente a tratamiento
- Hipertensión arterial acelerada o maligna
- Enfermedad aterosclerótica: carótidas, coronarias o enfermedad vascular periférica
- Insuficiencia cardíaca congestiva o edema pulmonar agudo de "causa no precisada"
- Deterioro de la función renal de "causa no precisada"
- Deterioro de la función renal con IECA o ARA
- Asimetría renal
- Soplo abdominal
- Hipopotasemia espontánea o secundaria al uso de diuréticos

**TABLA 3. SENSIBILIDAD Y ESPECIFICIDAD DE IMÁGENES**

Exámenes	Sensibilidad	Especificidad
Cintigrama renal con Captopril	74 - 93%	84 - 100%
Sonografía Doppler	63 - 98%	73 - 98%
Angiografía por tomografía computarizada	88 - 99%	93 - 98 %
Angiografía por resonancia magnética	90 - 100%	90 - 100%

*Sensibilidad y especificidad de imágenes en el diagnóstico de lesiones renovasculares. Tomado de: Pedersen EB. New tools in diagnosing renal artery stenosis. Kidney Int 2000; 57:2657-77. La Angio-TAC requiere de medidas de protección renal en pacientes con FG < 60 ml/min. La Angio-Resonancia está contraindicada con FG < 30 ml/min.*

La elección del examen inicial dependerá de los recursos locales y de un cuidadoso análisis de las potenciales complicaciones. Por ejemplo, tanto la angiografía por tomografía axial computarizada como la resonancia magnética de los vasos renales deben ser indicadas con precaución en pacientes con deterioro de la función renal. En este caso, la ecografía Doppler de las arterias renales en manos de un operador experimentado, podrá entregar la información requerida. El cintigrama renal común no es de gran utilidad práctica en el diagnóstico de alteraciones renovasculares. Sin embargo, el cintigrama precedido de la administración de captopril, permite lateralizar la lesión renovascular y es una alternativa válida en pacientes con función renal normal.

La sensibilidad y especificidad de los distintos exámenes de diagnóstico por imágenes se detallan en la Tabla 3.

#### Ecografía doppler renal

Este examen permite en manos expertas, una buena evaluación tanto anatómica como funcional de las arterias renales. Tiene la desventaja de depender de la experiencia del operador y de poseer escasa resolución en pacientes con obesidad central. No emplea medio de contraste y permite controles periódicos. La medición de un flujo sistólico máximo de 180-200 cm/segundo es altamente sugerente de una estenosis renal hemodinámicamente significativa (4).

#### Cintigrama renal con captopril

Es un método de diagnóstico no invasivo, consistente en un cintigrama renal precedido de la administración de 25-50 mg de captopril una hora antes del examen. Se basa en la disminución de la filtración glomerular inducida por un IECA en el riñón isquémico. El estudio va a resultar anormal si se demuestra un retardo en la captación y/o un enlentecimiento de la excreción del radiofármaco en el riñón afectado. Tiene un 10 a 15% de falsos negativos y sólo es concluyente en pacientes con función renal normal y con lesiones unilaterales. Por lo tanto, su indicación es limitada.

#### Angiografía por tomografía computada (Angio-TAC)

Es un examen de alta sensibilidad y especificidad. Requiere de medio de contraste iodado endovenoso y su uso puede determinar insuficiencia renal aguda. Esta complicación, definida también como nefropatía por medio de contraste, afecta fundamentalmente a pacientes con deterioro crónico de la función renal y es generalmente reversible. Su incidencia es muy variable y depende de la función renal basal, de las medidas de protección renal utilizadas, de la cantidad y tipo de medio de contraste administrado, de la volemia al momento del examen y de la administración previa de IECA o ARA. También son factores de riesgo la diabetes mellitus y el mieloma múltiple. En un estudio reciente, se comunica una incidencia global de 2.3% en pacientes con filtración glomerular menor de 60 ml/min, aumentando a 7.8% en enfermos con filtración glomerular menor de 30 ml/min (11). Sin embargo, el hallazgo más importante es un aumento del riesgo de muerte en los pacientes que han sufrido esta complicación (12). Se recomienda adoptar las medidas de protección renal detalladas en la Tabla 4 en todos los pacientes con filtración glomerular igual o menor de 60 ml/min. La filtración glomerular (FG) se

### TABLA 4. MEDIDAS DE PREVENCIÓN DE LA NEFROPATÍA POR MEDIO DE CONTRASTE IODADO

#### 1. Expansión de volumen

1.1. Bicarbonato de sodio 1/6 M o solución salina 0.9%:  
1 ml/kg/h ev 12 a 6 horas antes del examen  
Mantener la infusión hasta 12 horas después del examen

1.2. Bicarbonato de sodio 1/6 M o solución salina 0.9%:  
3ml/kg/h ev 1 hora antes del examen  
Mantener infusión en dosis de 1ml/kg/h hasta 12 horas después del examen

#### 2. Acetil-cisteína

2.1 600 –1200 mg por boca 12 horas antes e inmediatamente antes del examen y 12 horas después de la exposición al medio de contraste

*La protección renal se basa en la expansión de volumen y en la administración de acetil-cisteína. Bicarbonato de sodio y NaCl parecen ser equivalentes. La opción 1.1 es preferible a la 1.2, pues evita una sobrecarga rápida de volumen. Tomado y modificado de: Rudnick MR, Tumlin JA. Prevention of radio contrast-media induced acute renal failure [en línea] www.uptodate.com [1 de diciembre 2008].*

puede estimar de acuerdo a la fórmula de clearance de creatinina sugerida por Cockcroft y Gault. (Tabla 5). La prevención de la nefropatía por medio de contraste se basa fundamentalmente en la expansión del volumen intravascular con infusión de solución salina isotónica o solución de bicarbonato de sodio 1/6 Molar, y en las propiedades vasodilatadores y antioxidantes de la acetil-cisteína. De utilidad controvertida, su uso disminuiría la vasoconstricción renal y la liberación de radicales oxigenados libres después de la exposición al medio de contraste. En este contexto, es necesario evitar una disminución del volumen circulante, por esto, la administración de diuréticos o manitol está contraindicada. Tampoco es conveniente prescribir IECA o ARA inmediatamente antes del examen.

### TABLA 5. CÁLCULO DEL CLEARANCE DE CREATININA (Cockcroft y Gault)

**Hombre:**  $[(\text{Edad} - 140) \times \text{peso}] : [\text{creatinina en plasma (mg/dl)} \times 72]$

**Mujer:** Utilizar la misma fórmula, multiplicar el resultado por 0.85

*Fórmula para la estimación del clearance de creatinina y por lo tanto de la FG. Se puede utilizar para la pesquisa de la población en riesgo de desarrollar complicaciones con Angio-TAC y Angio-Resonancia. Requiere para su cálculo de la edad, peso, creatinina plasmática y género del paciente.*

En cuanto al tipo de medio de contraste, los resultados de los estudios son controversiales y es recomendable infundir sólo agentes no iónicos iso o hipoosmolares.

### ANGIOGRAFÍA POR RESONANCIA MAGNÉTICA

Este examen también tiene una alta sensibilidad y especificidad. Utiliza gadolinio como medio de contraste magnético. Su administración endovenosa, se puede complicar en pacientes con filtración glomerular igual o menor de 30ml/min y especialmente, en aquellos en tratamiento de diálisis (hemo- o peritoneo-diálisis), de una enfermedad grave, invalidante y potencialmente fatal llamada fibrosis sistémica nefrogénica (13). Esta afección sólo se describe en pacientes insuficientes renales expuestos al gadolinio y por este motivo se denomina fibrosis nefrogénica. Es causada a consecuencia de una insuficiente eliminación urinaria y acumulación masiva del medio de contraste magnético en la piel. Se caracteriza por una esclerosis de la dermis y del tejido subcutáneo que adquiere una consistencia leñosa causando dolor e impidiendo la movilización de las extremidades afectadas (Figura 3). Se reporta una incidencia de hasta un 3% en el grupo de pacientes de riesgo (13). Este examen diagnóstico está contraindicado en enfermos con filtración glomerular igual o menor de 30 ml/min.

### TRATAMIENTO

#### Tratamiento farmacológico

El tratamiento antihipertensivo medicamentoso debe seguir las pautas generales para el control de la hipertensión arterial. Se basa en el bloqueo del sistema renina angiotensina aldosterona y en la inhibición de la activación simpática. En lesiones ateroscleróticas se hace necesario un adecuado control de los aumentos del colesterol con estatinas y una tromboprolifaxis con ácido acetil salicílico. Las metas terapéuticas para estos pacientes se detallan en la Tabla 6 y se debe considerar un estricto control de la función renal.

#### Angioplastia percutánea

La angioplastia percutánea es el tratamiento de elección en pacientes con hipertensión de reciente comienzo o hipertensión de menos de ocho años de duración y en la displasia de las arterias renales. Los resultados del tratamiento son muy variables, el control de la hipertensión sin antihipertensivos varía entre 33 y 63 % en pacientes con displasia fibromuscular y en menos de 30% en pacientes con lesiones ateroscleróticas (14, 20). El análisis de un estudio publicado recientemente, entrega un porcentaje de curación mucho menos optimista, de sólo un 1.1% en pacientes con estenosis renal aterosclerótica (15). En el primer grupo de enfermos en general, basta con la dilatación de la lesión crítica. En cambio, en las estrechamientos por placas de ateroma, se hace necesario la colocación de un stent para disminuir el riesgo de reestenosis. A pesar del reducido éxito en estos últimos pacientes, la angioplastia permite un mejor control medicamentoso de la hipertensión y una disminución de la progresión a la insuficiencia renal en alguno de ellos. Varias series

demuestran una mejoría de la filtración glomerular en 25 a 30% de los pacientes, deterioro en 19 a 25% y mantención en el resto (16).

Si bien los beneficios de la restauración del flujo sanguíneo renal parecerían obvios, las complicaciones del procedimiento en pacientes ateroscleróticos, como enfermedad ateroembólica, reestenosis, disección vascular y trombosis, obligan a cierta cautela, y a no prescribir el tratamiento endovascular en pacientes con buen control farmacológico de la hipertensión arterial y función renal estable. La angioplastia es una

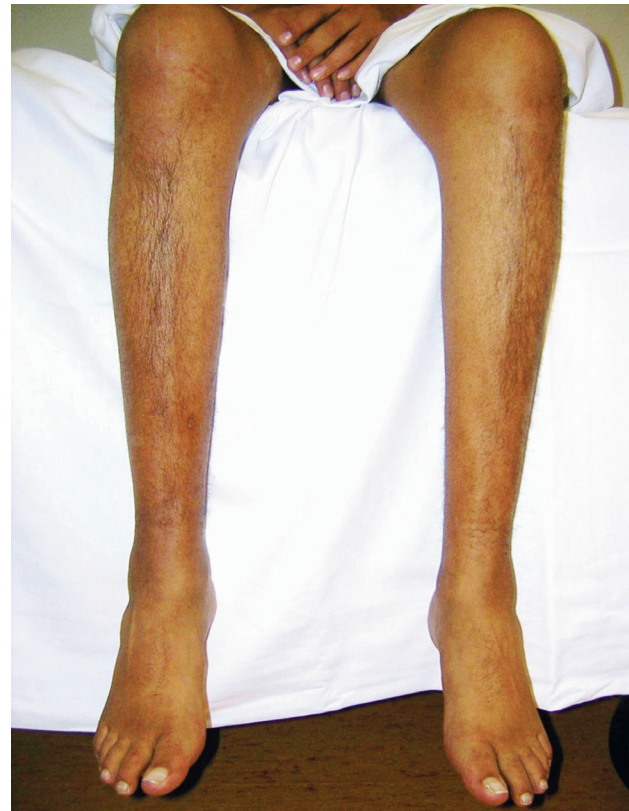

Figura 3: Fibrosis sistémica nefrogénica. Piel de pergamino, rigidez de extremidades inferiores y atrofia muscular por inmovilidad. Gentileza Dra. Marcela Ursu, Nefrología, Clínica Dávila, Santiago.

**TABLA 6. METAS TERAPÉUTICAS EN PACIENTES CON LESIONES VASCULARES RENALES**

Presión arterial	< 120/80 mmHg
Albuminuria	< 300 mg /24 h
O albúmina/creatinina en orina	< 300 mg/g
Colesterol LDL	< 100 mg/dl
Colesterol LDL + VLDL	< 130 mg/dl
Hemoglobina glicosilada	< 7.0 % (diabéticos)

opción complementaria al tratamiento medicamentoso en pacientes con hipertensión arterial resistente, insuficiencia renal progresiva y en aquellos con episodios de insuficiencia cardíaca congestiva (16). Además, se debe considerar en placas de ateroma que estrechan en más del 70% al ostium de la arteria renal (17).

Lamentablemente, aún no se han desarrollado exámenes suficientemente confiables para predecir el éxito o fracaso de la terapia endovascular. Esperamos entre otros, los resultados del estudio CORAL (Cardiovascular Outcomes for Renal Atherosclerosis Lesions) que compara en forma prospectiva y aleatoria, el tratamiento médico con y sin dilatación arterial percutánea (18). La decisión terapéutica debe ser evaluada individualmente, de acuerdo a las características del paciente y a los recursos locales disponibles.

### Cirugía

La revascularización quirúrgica de los estrechamientos ateroscleróticos (puente aorto-renal, endarterectomía etc.) ha perdido terreno debido al advenimiento de las intervenciones percutáneas que evidentemente, se asocian a menos complicaciones y a una menor mortalidad. Cabe hacer notar, una mortalidad perioperatoria entre 4.1 y 6.1% (19, 14), en comparación a una de 0 y 1% en procedimientos endovasculares (15, 20).

### BIBLIOGRAFÍA

1. Edwards MS, Hansen KJ, Craven TE et al. Associations between renovascular disease and prevalent cardiovascular disease in the elderly population.-band study. *Vasc Endovasc Surg* 2004; 38:25-35.
2. Rammer M, Kramar R and Eber B. Atherosclerotic renal artery stenosis. *Dtsch Med Wochenschr* 2007; 132 (46):2458-62.
3. Levin A, Linas SL, Luft FC et al. Controversies in renal artery stenosis: A review by the American Society of Nephrology Advisory Group on Hypertension. *Am J Nephrol* 2007; 27:212-20.
4. Aguiló J, Salas C. Hipertensión renovascular. En Saieh C, Zehnder C (ed), *Hipertensión Arterial*. 1ª edición, Editorial Mediterráneo, Santiago, Chile, 2008; pag 259-270.
5. Slovut DP, Olin JW. Fibromuscular dysplasia. *N Engl J Med* 2004; 350:1862-71.
6. Kern DC; Lyons DF; Wenzl J et al. Renin-dependent hypertension caused by nonfocal stenotic aberrant renal arteries.- Proof of a new syndrome. *Hypertension* 2005; 46:380-5.
7. Tullus K, Brennan E, Hamilton G et al. Renovascular hypertension in children. *Lancet* 2008 ; 371 :1453-63.
8. Goldblatt H, Lynch J, Hanzal RF et al. Studies on experimental hypertension. The production of persistent elevation of systolic blood pressure by means of renal ischemia. *J Exp Med* 1934; 59:347-79.
9. Textor SC. Atherosclerotic renal artery stenosis: overtreated but underrated? *J Am Soc Nephrol* 2008; 19:656-59.
10. Heyman SN, Khamaisi M, Rosen S et al. Renal parenchymal hypoxia, hypoxia response and the progression of chronic kidney disease. *Am J Nephrol* 2008; 28:998-1006.
11. Thomson HS, Morcos SK. Risk of contrast-medium-induced nephropathy in high risk patients undergoing MDCT. A pooled analysis of two randomized trials. *Eur Radiol* 2008 Nov 11, Epub ahead of print.
12. From AM, Bartholmai BJ, Williams AW et al. Mortality associated with nephropathy after radiocontrast exposure. *Mayo Clin Proc* 2008; 83:1095-100.
13. Shellcock FG, Spinazzi A. MRI safety update 2008: part I, MRI contrast agents and nephrogenic systemic fibrosis. *AJR* 2008; 191:1129-39.
14. Safian RD, Textor SC. Renal-artery stenosis. *N Engl J Med* 2001; 344:431-442.
15. Corriere MA, Pearce JD, Edwards MS et al. Endovascular management of atherosclerotic renovascular disease: early results following primary intervention. *J Vasc Surg* 2008; 48(3):580-7.
16. Textor SC. Ischemic nephropathy: where are we now? *J Am Soc Nephrol* 2004; 15:1974-82.
17. Rocha-Singh K, Jaff MR, Rosenfield K; ASPIRE –2 Trial Investigators. Evaluation of safety and effectiveness of renal artery stenting after unsuccessful balloon angioplasty: the ASPIRE .2 study. *J Am Coll Cardiol* 2005; 46(5):776-84.
18. Murphy TP, Cooper CJ, Dworkin LD et al. The Cardiovascular Outcomes with Renal Atherosclerotic Lesions (CORAL) study: rationale and methods. *J Vasc Interv Radiol* 2005; 16:1295-1300.
19. Marone LK, Clouse WD, Dorer DJ et al. Preservation of renal function with surgical revascularization in patients with atherosclerotic renovascular disease. *J Vasc Surg* 2004; 39(2):322-9.
20. Leertouwer TC, Gussenhoven EJ, van Jaarsveld BC et al. Stent placement for renal arterial stenosis: where do we stand? A metaanalysis. *Radiology* 2000; 216(1):78-85.

EL AUTOR DECLARA NO TENER CONFLICTOS DE INTERÉS  
CON LOS LABORATORIOS.