RETINOPATÍA DIABÉTICA

DIABETIC RETINOPATHY

DR. JAIME CLARAMUNT L. (1)

1. Departamento de Oftalmología. Clínica Las Condes. jclaramunt@clc.cl

RESUMEN

Retinopatía diabética (RD) es la principal causa de nuevos casos de ceguera en personas entre 20 y 65 años a nivel mundial. El control estricto de la glicemia y de la hipertensión arterial ha mostrado disminuir significativamente el riesgo de desarrollo y progresión de la retinopatía y constituye uno de los pilares del manejo médico de esta enfermedad. La fotocoagulación retinal con láser y la vitrectomía son importantes herramientas para prevenir la pérdida visual en casos muy avanzados de RD. Nuevos tratamientos farmacológicos orientados a los mecanismos bioquímicos subyacentes que producen RD están siendo evaluados para así mejorar las actuales limitaciones de los tratamientos disponibles. Aunque el tratamiento puede ayudar a evitar la ceguera en la mayoría de los casos, la clave para el éxito del manejo consiste en identificar a los pacientes portadores de RD antes de que su visión se vea afectada. Esto requiere un examen ocular y retinal oportuno de los pacientes diabéticos. El presente artículo es una revisión de los principales aspectos de la retinopatía diabética, con especial énfasis en su diagnóstico, seguimiento y manejo.

Palabras clave: Retinopatía diabética, edema macular, fotocoagulación laser, vitrectomía.

SUMMARY

Diabetic retinopathy (DR) is a leading cause of new cases of blindness in people aged 20 to 65 years worldwide. Tight glycemic and blood pressure control has been shown to significantly decrease the risk of development as well as progression of retinopathy and remains a cornerstone in the medical management of DR. Laser photocoagulation and vitrectomy are important tools for preventing severe visual loss from sight-threatening DR and its complications. New pharmacological therapies to target the underlying biochemical mechanisms that cause DR are also being evaluated in order to overcome the limitations of current treatment modalities. Although treatment can help prevent blindness in a majority of cases, the key variable in the success of therapy lies in identifying patients with retinopathy before their vision is affected. This calls for timely eye examination of diabetic patients. The present article is a comprehensive review of DR with special emphasis on its diagnosis, follow-up and management.

Key words: Diabetic retinopathy, macular edema, laser photocoagulation, vitrectomy.

EPIDEMIOLOGÍA DE LA DIABETES Y LA RETINOPATÍA DIABÉTICA (RD)

La RD es la principal causa de ceguera legal en personas en edad productiva. Los Centros para el Control de Enfermedades (CDC) de EE.UU. estiman que 18,2 millones de sus habitantes tienen Diabetes Mellitus (DM) y 5,2 millones de éstos no saben que portan esta enfermedad (1). La DM tipo 2 afecta a un 8% de la población mayor de 20 años y, sobre los 60 años, un 18,6% de las personas son diabéticas. La prevalencia de DM tipo 2 se ha triplicado en los últimos 30 años, principalmente debido al incremento en la obesidad.

Respecto a la prevalencia de RD, en pacientes con DM tipo 1, un 13% de ellos presenta algún grado de RD con menos de 5 años de duración de la DM y aumenta a un 90% de los pacientes con una duración de 10 a 15 años (2) . RD Proliferativa (RDP), la forma más severa y amenazante para la visión, está presente en aproximadamente un 25% de pacientes con DM tipo 1 y 15 años de duración de la enfermedad.

Artículo recibido: 23-04-09
Artículo aprobado para publicación: 07-08-09

Para pacientes con DM tipo 2 y una duración de la enfermedad menor a 5 años, 40% de aquellos que requieren insulina y 24% de los que no requieren presentan RD (3). Estas tasas aumentan a 84% y 53%, respectivamente, con una duración de la enfermedad de 15 a 19 años. RDP se desarrolla en un 2% de los pacientes con DM tipo 2 y menos de 5 años de duración y en un 25% de aquellos con la enfermedad por más de 25 años.

La prevalencia de Edema Macular Diabético (EMD) no varía según el tipo de DM. La prevalencia del EMD es de aproximadamente 18% a 20% en pacientes con DM tipo 1 ó 2.
Datos de Chile se obtuvieron a partir del día D realizado en julio de 1999 que consistió en un tamizaje oftalmológico masivo nacional e internacional de pacientes diabéticos (4). Se recibieron datos de 1.348 pacientes. La antigüedad de la diabetes al momento del examen fue de 9,15 años. El 36,5% no había sido examinado nunca por oftalmólogo; sólo el 9,2% había sido examinado dentro de los últimos 12 meses. El 40,6% había tenido al menos un examen dentro de los últimos 6 años. El 5,2% de los pacientes había sido tratado previamente con láser. En 71,5% de los pacientes no se detectó ninguna evidencia de RD en el examen oftalmológico.

FACTORES DE RIESGO PARA LA PROGRESIÓN DE LA RETINOPATÍA

Severidad y duración de la RD. En la medida que la RD progresa desde las etapas leve a moderada, luego a severa y después a etapas muy severas, el riesgo de desarrollar RDP o pérdida visual también aumenta. En el ETDRS, ojos con RD no proliferativa (RDNP) muy severa o con Retinopatía Diabética Proliferativa (RDP) leve a moderada tenían un riesgo 60 veces mayor de desarrollar RDP de alto riesgo después de un año, comparado con ojos con RDNP leve (48,5% vs 0,8%) (5).

Control de la Glicemia. En el estudio DCCT (Diabetes Control and Complications Trial), 1441 pacientes con DM tipo 1 fueron randomizados a ya sea tratamiento convencional o intensivo con insulina y seguidos por un período de 4 a 9 años (6-8). El DCCT demostró que el tratamiento intensivo con insulina se asocia con un menor riesgo de tanto desarrollo como progresión de RD en pacientes con DM tipo 1. En pacientes sin RD al entrar al estudio, el riesgo a 3 años de desarrollar RD se redujo un 75% en el grupo de tratamiento intensivo con insulina comparado con el grupo con tratamiento estándar. Sin embargo, incluso en el grupo con tratamiento intensivo, la RD no se pudo prevenir completamente en el curso de los 9 años del estudio. El beneficio del control estricto también fue evidente para pacientes con RD existente al enrolarse (reducción de 50% en la tasa de progresión comparado con los controles). Cuando los resultados del DCCT fueron estratificados según los niveles de hemoglobina glicosilada (HbA1C), se encontró una reducción de 35% a 40% del riesgo de progresión de RD por cada 10% de disminución de la HbA1C (por ejemplo desde 8% a 7,2%). Esto representa un incremento 5 veces mayor en el riesgo para pacientes con HbA1C de 10% versus aquellos con 7%.

Una vez que el DCCT finalizó, los participantes fueron enrolados en otro estudio de seguimiento, el EDIC (Epidemiology of Diabetes Intervention and Complications) (9). Con 7 años adicionales de seguimiento, cuando las HbA1C en ambos grupos ya no eran estadísticamente significativas (8,1% vs 8,2%), la tasa de progresión de RD permaneció más baja, de manera estadísticamente significativa, en aquellos tratados en forma intensiva versus los tratados en forma convencional. Estos datos se han traducido en recomendaciones para lograr un control estricto de glicemia, con niveles de HbA1C bajo 7%, tan pronto como el diagnóstico de DM sea hecho.

El efecto del control de la glicemia sobre la incidencia y progresión de RD es similar en pacientes con DM tipo 2, como se comprobó en el UKPDS (UK Prospective Diabetes Study) (10, 11), con una reducción del 25% en el riesgo de cualquier complicación microvascular asociada a DM, incluyendo la necesidad de fotocoagulación retinal con láser (29% de reducción) en el grupo de tratamiento intensivo comparado con el de tratamiento convencional. Se encontró que por cada punto porcentual de disminución en la HbA1C, había un 35% en la reducción del riesgo de complicaciones microvasculares.

Los resultados tanto del DCCT como del UKPDS muestran que, aunque el control estricto de la glicemia con una terapia intensiva, no previene completamente la RD, sí reduce el riesgo de su desarrollo y progresión. Esto se traduce clínicamente en una preservación de la visión y en menor necesidad de tratamientos como la fotocoagulación con láser.
Es necesario señalar que en los controles de los 6 y 12 meses del DCCT se evidenció un pequeño efecto adverso del tratamiento intensivo sobre la progresión de la RD, sin embargo, en ojos sin RD o con RDNP leve, este empeoramiento temprano de la RD es poco probable que amenace la visión. Este empeoramiento consistió principalmente en la aparición de exudados algodonosos en la retina. En la mayoría de los casos desaparecieron después de 6 a 12 meses, y después de 2 a 3 años la tendencia a la progresión de la RD se había revertido y era ahora favorable en el grupo con tratamiento intensivo (7). Sin embargo, ocasionalmente se desarrolló RDP; la cual regresó espontáneamente en algunos casos, pero en otros fue necesario realizar fotocoagulación. Otras series clínicas pequeñas también mostraron este empeoramiento temprano y, en algunas de éstas, no fue temporal y se produjo una pérdida visual (12). Esta serie de casos sugiere que el riesgo de progresión de RDP leve o RDNP muy severa a RDP de alto riesgo, el cual es ya sustancial (aproximadamente 25% en 4 a 6 meses) sin ningún cambio en el control de la glicemia, puede aumentar al doble con tratamiento intensivo. La patogénesis de este empeoramiento de la RD no se conoce completamente, pero se cree que se debe al aumento de un factor de crecimiento relacionado con la insulina (13).

Como consideración general, los beneficios sustanciales que otorga el mejor control de la glicemia en la reducción del riesgo de perder visión por RD, así como, el menor riesgo de neuropatía y nefropatía, sin lugar a duda que sobrepasan los riesgos del empeoramiento precoz de la RD. Sin embargo, pacientes con mal control glicémico de larga data deberían ser evaluados oftalmológicamente antes de que se inicie un tratamiento intensivo para controlar su glicemia. Si ya presentan RDNP muy severa

o RDP, la fotocoagulación de al menos un ojo antes de comenzar con el tratamiento sistémico debe ser considerada. Incluso si la RD es leve, se recomienda un seguimiento cada 2 a 4 meses durante el primer año.

Hipertensión Arterial (HTA). En el estudio UKPDS, se hizo una comparación randomizada (1148 pacientes seguidos por 8,4 años) entre un control intensivo de la HTA y otro menos intensivo en personas con DM tipo 2 demostrando que el control intensivo de la HTA se asocia con una disminución del riesgo de progresión de la RD de 37%, tanto usando beta bloqueadores, como inhibidores de la enzima convertidora de angiotensina (ACE).

Altos niveles de Lípidos Séricos. El ETDRS (Early Treatment Diabetic Retinopathy Study) encontró que altos niveles de lípidos séricos se asociaban con una mayor severidad de los exudados duros retinales. Independientemente de la asociación con edema macular, la severidad de los exudados duros retinales se asociaba con una disminución de la agudeza visual en el ETDRS. Además, el factor de riesgo con mayor fuerza para el desarrollo de fibrosis subretinal en pacientes con EDM era la presencia de exudados duros severos (14). En el DCCT, también se encontró que la severidad de la RD estaba asociada con altos niveles de triglicéridos e inversamente relacionada con lipoproteínas de colesterol de alta densidad (HDL).

Embarazo y Retinopatía Diabética. La RD puede progresar durante el embarazo debido al embarazo mismo o por cambios en el control metabólico (15, 16). Idealmente, pacientes que están planeando embarazarse deberían tener un examen oftalmológico previo al embarazo y deberían mantener normales sus niveles de glucosa. Durante el primer trimestre, otro examen oftalmológico debería realizarse. Los controles posteriores dependerán de los hallazgos del examen. Mujeres embarazadas con RDNP menor que severa deberían examinarse cada 3 meses, mientras que aquellas con RD más severa deberían hacerlo entre 1 y 3 meses (17). Algunas veces es necesario realizar panfotocoagulación con láser en aquellas mujeres con RDNP muy severa o RDP al momento de embarazarse para evitar complicaciones posteriores.

Otros factores de riesgo sistémicos. La nefropatía diabética y microalbuminuria ha sido asociada con progresión de la RD y edema macular (18). Anemia también se ha relacionado con una progresión de la RD (19). En el ETDRS se encontró un aumento progresivo en el riesgo de desarrollar RDP en la medida que el hematocrito disminuía. La historia de neuropatía diabética también se ha asociado a un aumento del riesgo de progresión de la RD.

HISTORIA NATURAL DE LA RETINOPATÍA DIABÉTICA

Los procesos patológicos asociados con la progresión de la RD incluyen la formación de microaneurismas de los capilares retinales, el aumento de la permeabilidad vascular, el cierre capilar y la neovascularización.

Microaneurismas. Son generalmente el primer signo visible de RD. Se ven a la oftalmoscopía como pequeños puntos rojos en la retina y se ubican más frecuentemente en el polo posterior. Aunque los microaneurismas se pueden asociar a otras enfermedades vasculares retinales, son muy característicos de la RDNP. El mecanismo de formación de microaneurismas es también desconocido. Dentro de los posibles mecanismos se incluyen la liberación de un factor de crecimiento vascular en el endotelio, la debilidad de la pared capilar debido a la pérdida de los pericitos, anormalidades de la retina adyacente y un incremento de la presión intraluminal capilar (20). Es común encontrar que los microaneurismas aparecen y desaparecen con el tiempo. Cuando su número aumenta, existe una mayor probabilidad de que otros cambios microvasculares de la RD también se encuentren presentes.

Permeabilidad Vascular. Con la creciente formación de microaneurismas se puede producir un exceso de permeabilidad vascular, llevando al desarrollo de edema retinal, generalmente en el área macular (21). Generalmente el EMD se acompaña de exudados duros retinales. Estos exudados son depósitos de lípidos que presumiblemente se acumulan debido a la filtración de lipoproteínas. Clínicamente, los exudados duros son depósitos intraretinales bien definidos de color amarillo-blanquecino, generalmente vistos en el polo posterior en el borde entre la retina edematosa y no edematosa. El líquido del edema puede ir y venir en la retina sin ocasionar secuelas visuales, pero los depósitos de lípidos, especialmente cuando se ubican al centro de la mácula, se asocian con un daño retinal y pérdida visual permanente (22).

Cierre capilar y Neovascularización. Una de las consecuencias más serias de la RD es la obliteración de los capilares retinales. En la medida que este cierre capilar se hace más extenso, es común ver muchas hemorragias intraretinales, venas retinales con segmentos dilatados (rosarios venosos) e IRMAs (intraretinal microvascular abnormalities). La severidad de los IRMA, hemorragias retinales y rosarios venosos se relaciona directamente con la magnitud del déficit de perfusión y la isquemia resultante. La isquemia tiene un rol protagónico en el desarrollo de neovascularización retinal. Se produce una proliferación endotelial en respuesta a esta isquemia, probablemente mediada por diversos factores de crecimiento vascular endotelial como el VEGF, lo que ocasiona la proliferación de nuevos vasos pre-retinales anormales. Estos neovasos anormales pueden sangrar, ocasionando hemorragia vítrea, lo que lleva a fibrosis y desprendimiento de retina traccional.

CLASIFICACIÓN DE LA RETINOPATÍA DIABÉTICA (TABLA 1)

La RD se divide clásicamente en 2 grandes grupos: no proliferativa (RDNP) y proliferativa (RDP). La RDNP se subdivide en 5 niveles de severidad: mínima, leve, moderada, severa y muy severa. La extensión de las hemorragias retinales, los rosarios venosos y los IRMA determinan el nivel de severidad de la RDNP. La RDP se subdivide en moderada, de alto riesgo y avanzada (23).

EDEMA MACULAR (EM)

El EM es la causa más frecuente de daño visual en pacientes con RDNP.

Sin embargo, se asocia tanto con RDNP como con RDP. El EM se detecta mejor con técnicas estereoscópicas de examen, tales como la oftalmoscopía binocular en la lámpara de hendidura y algunas fotografías. La oftalmoscopía directa, al ser monocular, no posee estereopsis haciendo muy difícil apreciar los engrosamientos a nivel macular. La tomografía óptica coherente (OCT) y la angiografía también son de gran ayuda diagnóstica como se discutirá más adelante.
Cuando el engrosamiento involucra o amenaza el centro de la fóvea, existe un alto riesgo de pérdida visual. En el ETDRS, el riesgo a 3 años de pérdida moderada de visión (reducción de 3 o más líneas en una cartilla de agudeza visual logarítmica) era de 32%.
Los investigadores del ETDRS clasificaron el EM de acuerdo a su severidad. Se definió como edema macular clínicamente significativo (EMCS) si alguna de las siguientes características se encontraba presente:

1. Engrosamiento de la retina dentro de 500 um del centro de la fóvea.

2. Exudados duros dentro de 500 um del centro de la fóvea, asociados con engrosamiento de la retina adyacente (no exudados duros residuales que quedan después de la desaparición del engrosamiento retinal) (ver Figura 1).

3. Engrosamiento retiniano de un diámetro papilar o mayor con alguna parte que se ubique dentro de un diámetro papilar del centro de la fóvea (24).

CLASIFICACIÓN SIMPLIFICADA DE LA RETINOPATÍA DIABÉTICA

En un intento por mejorar la comunicación entre los oftalmólogos y los médicos generales y especialistas involucrados en el cuidado de pacientes diabéticos, además mejorar la comunicación entre los médicos a nivel mundial, en el año 2003 se publicó una nueva clasificación internacional para RD y EM. Esta clasificación se basa en datos recolectados a partir de diversos estudios clínicos y epidemiológicos de RD y simplifica la clasificación de RD el ETDRS mostrada en la Tabla 1 (25). Se espera que contribuya a mejorar el screening de individuos con diabetes puesto que la detección temprana de RD significativa junto con el tratamiento oportuno en los casos indicados continúan siendo los objetivos fundamentales en el esfuerzo por disminuir la discapacidad visual de estos pacientes (Tabla 2).

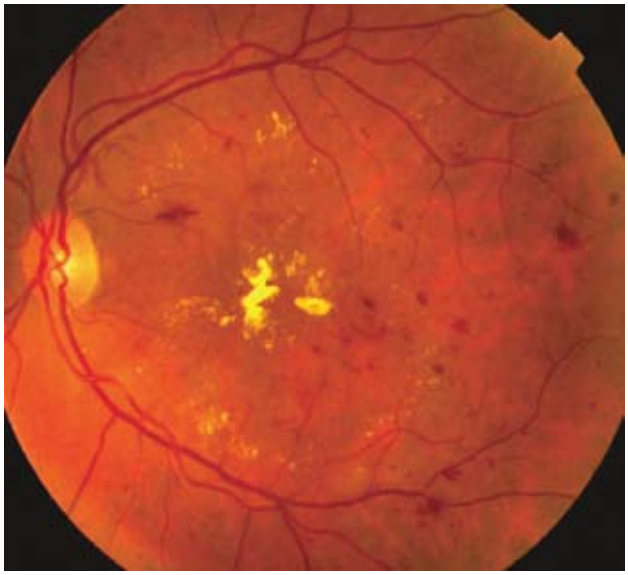

Figura 1. Edema macular con exudados en área macular (central)

TABLA 1. CLASIFICACIÓN TRADICIONAL DE LA RETINOPATÍA DIABÉTICA (ADAPTADA DEL ETDRS)

SEVERIDAD	LESIONES PRESENTES
NO PROLIFERATIVA	
Mínima	Sólo microaneurismas
Leve (figura 2)	Microaneurismas, hemorragias retinales, exudados duros
Moderada (figura 3)	RDNP leve más exudados algodonosos, más hemorragias, IRMA mínimo y/o rosarios venosos en 1 cuadrante
Severa (figura 4)	Presencia de una de las siguientes características: • Hemorragias retinales/microaneurismas severas en los 4 cuadrantes • Rosarios venosos en 2 o más cuadrantes • IRMA severo en por lo menos 1 cuadrante Esto se conoce como la regla 4-2-1
Muy severa	2 ó 3 de las características de la RDNP severa
PROLIFERATIVA	
Moderada (sin características de alto riesgo)	Neovascularización retiniana y/o Neovascularización papilar menor a 1/3 del área papilar
De alto riesgo	Neovascularización papilar mayor a 1/3 del área papilar (figura 5) Hemorragia pre-retinal o vítrea asociada a neovascularización retinal o papilar (figura 6)
Avanzada	Hemorragia vítrea extensa y densa que ocluye el fondo (figura 7) Desprendimiento de retina Proliferación fibrovascular

TABLA 2. CLASIFICACIÓN SIMPLIFICADA DE RETINOPATÍA DIABÉTICA Y EDEMA MACULAR

SEVERIDAD	LESIONES OBSERVABLES AL FONDO DE OJO CON PUPILA DILATADA
Sin retinopatía aparente	Sin anormalidades
NO PROLIFERATIVA	
Leve	Sólo microaneurismas
Moderada	Más que sólo microaneurismas, pero menos que RDNP severa
Severa	Presencia de cualquiera de las siguientes características: • Más de 20 hemorragias retinales en cada uno de los 4 cuadrantes • Rosarios venosos en 2 o más cuadrantes • IRMA prominente en por lo menos 1 cuadrante y ausencia de signos de retinopatía proliferativa.
PROLIFERATIVA	Uno o más de los siguientes hallazgos: • Neovascularización • Hemorragia vítrea o pre-retinal
EDEMA MACULAR APARENTEMENTE AUSENTE	
	Sin engrosamiento retinal aparente o exudados duros en el polo posterior
EDEMA MACULAR APARENTEMENTE PRESENTE	
	Aparente engrosamiento retinal o exudados duros en el polo posterior. En este caso se puede subdividir en: • **Leve:** algo de engrosamiento retinal o exudados duros en el polo posterior, pero lejos del centro de la mácula. • **Moderado:** engrosamiento retinal o exudados duros aproximándose al centro de la mácula, pero sin afectar el centro. • **Severo:** engrosamiento retinal o exudados duros comprometiendo el centro de la mácula.

DIAGNÓSTICO DE LA RETINOPATÍA DIABÉTICA

Tal como se mencionó anteriormente, el diagnóstico precoz de la RD es fundamental para prevenir la pérdida visual en pacientes diabéticos. Todos los pacientes diabéticos deberían tener un primer examen oftalmológico según el siguiente esquema:

• Para los pacientes con DM tipo 1, se recomienda el primer examen oftalmológico a los 5 años después del diagnóstico.

• Para los pacientes con DM tipo 2, se recomienda el primer examen oftalmológico al momento del diagnóstico de DM.

• En mujeres con RD antes de embarazarse, se recomienda el primer examen antes del embarazo o temprano durante el primer trimestre.

Posteriormente, el seguimiento se realiza dependiendo de los hallazgos encontrados y del nivel de severidad de la retinopatía según las recomendaciones de la Tabla 3.

Dentro de los métodos utilizados para el diagnóstico de la RD, tenemos:

1. Oftalmoscopía con pupila dilatada: es el método más utilizado. Su rendimiento es mayor si es realizado por un oftalmólogo con entrenamiento y experiencia en el manejo de enfermedades retinales. La oftalmoscopía directa tiene como desventaja la incapacidad de diagnosticar con certeza el edema macular debido a la falta de estereopsis o visión de profundidad. En este sentido, la oftalmoscopía realizada con la lámpara de hendidura y lente (de 78 D u otro semejante) permite una muy buena visión de profundidad que hace más certero el diagnóstico de edema macular. La oftalmoscopía indirecta con lente de 20D también es útil, pero su magnificación es insuficiente para detectar manifestaciones iniciales de la RD.

2. Fotografía del fondo de ojo: el estándar en este sentido es la fotografía estereoscópica de 7 campos clásicos, sin embargo, es un procedimiento engorroso y costoso. Por este motivo se están usando cada vez

TABLA 3. CALENDARIO DE CONTROLES RECOMENDADO PARA SEGUIMIENTO

SEVERIDAD DE LA RD	CONTROL (MESES)
Sin retinopatía o sólo microaneurismas	12
RDNP leve/moderada sin EM	6 - 12
RDNP leve/moderada con EM, pero no clínicamente significativo	4 - 6
RDNP leve/ moderada con EM clínicamente significativo	3 - 4
RDNP severa/muy severa	3 - 4

RDNP, retinopatía diabética no proliferativa
EM, edema macular.

Figura 2. RDNP leve con microaneurisma y exudados.

Figura 3. RDNP moderada con hemorragias retinales y exudados.

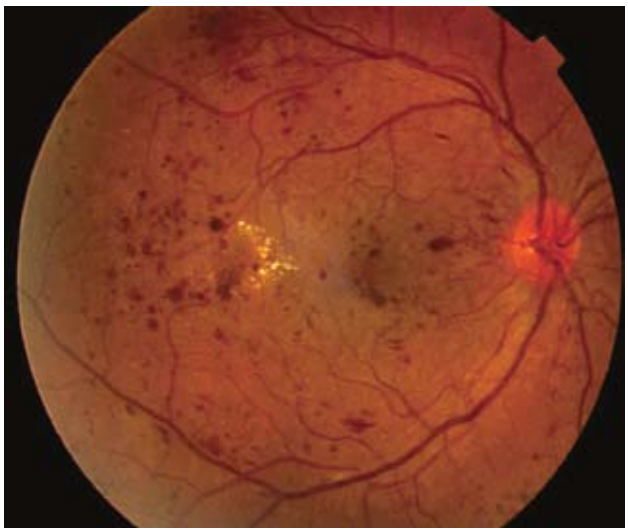

Figura 4. RDNP severa con hemorragias retinales severas.

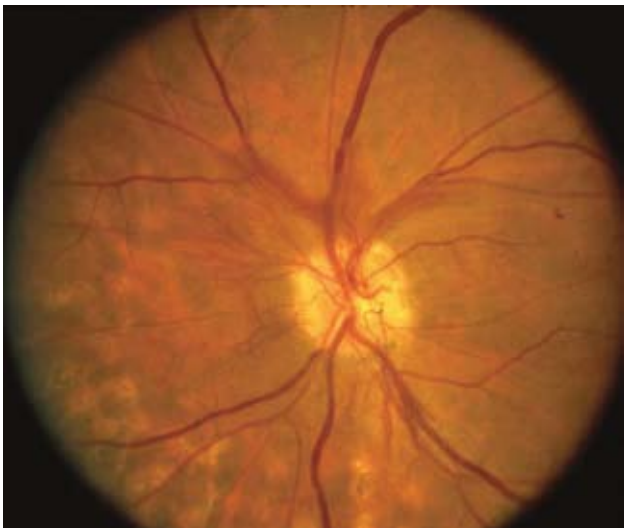

Figura 5. RDP con neovascularización sobre el nervio óptico.

Figura 6. RDP con hemorragia pre-retinal y vítrea.

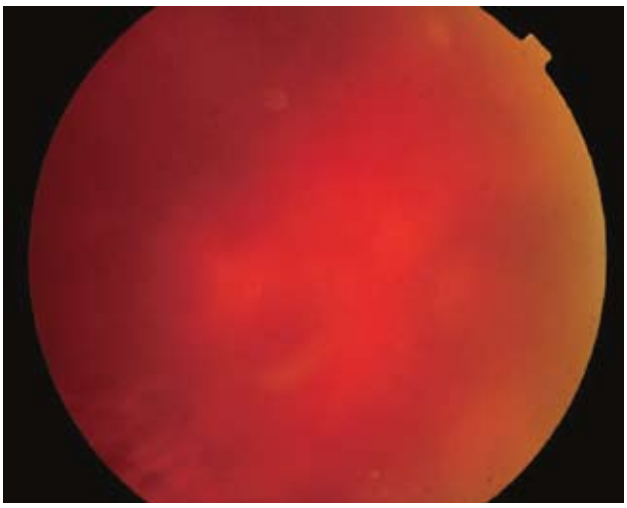

Figura 7. RDP con hemorragia vítrea densa y masiva que impide la visión de la retina.

más sólo 2 fotos no estereoscópicas de 45°. La tecnología digital también ha contribuido a que sea un procedimiento más sencillo y menos costoso. Puede ser tomada por un tecnólogo y analizada a distancia por un especialista en retina aprovechando todas las ventajas de la telemedicina.

3. Angiografía retinal con fluoresceína (AGF): es un método invasivo puesto que se inyecta el colorante (fluoresceína) en el torrente sanguíneo a través de una vena de la mano o antebrazo. Presenta efectos adversos leves como náuseas en el 5 a 10% de los pacientes, y otros severos como reacciones alérgicas graves que incluso han reportado mortalidad en 1 cada 100.000 pacientes. Por este motivo es un examen que no debe realizarse en forma rutinaria, sino sólo cuando está indicado. Las principales indicaciones son la presencia de EMCS, rubeosis iridiana, RDP y opcionalmente en casos de RDNP con más de 10 años de evolución para detectar áreas extensas de cierre capilar ya que se asocian con un peor pronóstico.

4. Tomografía Óptica Coherente (OCT): es un método no invasivo que permite obtener un corte óptico de la retina y mácula con una resolución de aproximadamente 10 um. Permite cuantificar el engrosamiento retinal e identificar tracción vitreomacular en algunos pacientes con EM refractario al tratamiento convencional. Está indicado en el estudio del edema macular tanto en el diagnóstico como en el seguimiento y respuesta a tratamiento.

MANEJO DE LA RETINOPATÍA DIABÉTICA

En el manejo de la RD se distinguen intervenciones primarias, tales como el control apropiado de la glicemia e HTA, que tienden a disminuir la incidencia y progresión de la RD, y también existen intervenciones secundarias, tales como la fotocoagulación con láser, que pueden prevenir la pérdida de visión asociada a la progresión de la RD (26).

Intervenciones Primarias

Control de Glicemia. Tal como se discutió previamente, los estudios DCCT y UKPDS demostraron el efecto benéfico del control estricto de la glicemia en la disminución, tanto de la incidencia como de la progresión de la RD. Además este efecto beneficial persistía en el tiempo a pesar de que después aumentara el nivel de HbA1C enfatizando la importancia de lograr un control estricto de la glicemia en etapas tempranas del curso de la diabetes. Es importante considerar que el control estricto de la glicemia tiene 2 importantes efectos adversos. Primero, el riesgo de que empeore la RD (13,1% de pacientes en el DCCT) haciendo necesario una evaluación oftalmológica previa al tratamiento en estos pacientes. En segundo lugar, existe un riesgo de hipoglicemia y cetoacidosis diabética.

Control de la Hipertensión Arterial. También, como se discutió previamente, el UKPDS apoya el control de la HTA para reducir la progresión de la RD. Se cree que los inhibidores de la ACE podrían tener un beneficio adicional sobre la progresión de la RD que sería independiente de la reducción de la HTA, sin embargo, aún no existe consenso unánime al respecto.

Reducción de Lípidos sanguíneos. Se recomienda la reducción de los lípidos sanguíneos dada su asociación con una mayor progresión de la RD y, en especial EMD, sin embargo, los estudios clínicos randomizados realizados hasta ahora no han mostrado un beneficio categórico entre la reducción de lípidos y la disminución de la progresión de RD.

Intervenciones Secundarias

Intervenciones Médicas

Agentes Anti-plaquetarios. Tres estudios clínicos randomizados con agentes anti-plaquetarios (Dipiridamol, Ticlopidina y Aspirina) se han realizado en pacientes con RD y ninguno ha demostrado un beneficio clínico (27, 28). El ETDRS mostró que Aspirina (650 mg/d) no tenía un efecto beneficioso sobre la progresión de RD ni sobre la pérdida de visión en pacientes con EMD o RDNP severa. Tampoco se asociaba con un riesgo mayor de hemorragia vítrea o con una tasa mayor de vitrectomías en pacientes con RDP. Sí, se asoció con una reducción en morbilidad y mortalidad por enfermedad cardiovascular de 17%. Por lo tanto, aspirina debería ser considerada en los individuos con DM, no por su acción sobre la RD, sino por los beneficios demostrados sobre el riesgo cardiovascular. La presencia de RDP no es una contraindicación para el uso de Aspirina.

Inhibidores de la Proteína Kinasa C (PKC). Hiperglicemia induce síntesis de diacilglicerol en las células vasculares lo que lleva a la activación de la PKC. Esto podría tener un rol fisiopatológico en la RD. Se evaluó el uso de un inhibidor de la PKC (Ruboxistaurin) a 3 años, sin encontrar diferencias significativas en la progresión de RD.

Inhibidores de la Aldosa reductasa. Esta enzima facilita la conversión de glucosa a sorbitol lo cual tiene un rol patogénicoen la RD. Se han probado dos inhibidores, Sorbinil de Pfizer y Tolrestat de Wyeth-Ayerst, que desafortunadamente no han mostrado ningún efecto significativo en la reducción de la incidencia o progresión de RD a 3 y 5 años.

Inhibidores de Hormona y Factores de Crecimiento. Debido a las observaciones de una mejoría de la RD después de una resección de la hipófisis y al aumento de factores de crecimiento relacionados con la insulina en pacientes con RD severa, se diseñaron estudios para probar el efecto de estos inhibidores. Se usó octreotide, pero no se encontraron efectos beneficiosos significativos y hubo alto número de reacciones adversas.

Intervenciones con Láser y Cirugía para RD No proliferativa y Proliferativa

Panfotocoagulación retinal con Láser (PFC). Consiste en aplicar láser sobre la retina provocando quemaduras en toda la retina con excepción de la región macular central. Es el tratamiento estándar para la RDNP severa y RDP. Esto se basa en los resultados del DRS (Diabetic Retinopathy Study) y el ETDRS (Early Treatmet Diabetic Retinopathy Study). El DRS demostró una reducción de pérdida de visión severa del 50% en ojos que recibieron PFC comparado con ojos que no la recibieron, siendo el mayor beneficio para aquellos ojos con características de alto riesgo (neovascularización acompañada de hemorragia vítrea o pre-retinal

o neovascularización del nervio óptico mayor a 1/3 del área papilar).
En el ETDRS randomizó 3711 pacientes con RD menos severa que el DRS y mejor visión. Un ojo se randomizaba a PFC temprana y el otro, a diferida. La PFC temprana disminuyó el riesgo de RDP de alto riesgo en 50% comparado con la PFC diferida, sin embargo, la reducción de la incidencia de pérdida visual fue baja en ambos grupos (2,6% y 3,7%, respectivamente). Para los ojos con RDNP leve a moderada, las tasas de pérdida visual severa eran incluso más bajas, por lo que la reducción debida a la PFC temprana parecían no compensar las reacciones adversas causadas por la PFC. Las reacciones adversas reportadas fueron restricción del campo visual, peor visión nocturna, cambios en la visión de colores, quemaduras retinales inadvertidas, exacerbación del EM, glaucoma agudo y desprendimiento de retina traccional. También existe la posibilidad de pérdida visual inmediata post PFC (10% en el DRS).

Si la RD progresa a RDNP severa, muy severa o RDP moderada, los beneficios sobrepasan a los riesgos, y es razonable considerar la PFC antes del desarrollo de RDP de alto riesgo. El análisis de los datos del ETDRS sugiere que la PFC temprana es particularmente efectiva en reducir la pérdida visual en los pacientes con DM tipo 2, lo que proporciona una razón adicional para recomendar PFC temprana en pacientes con DM tipo 2 y RDNP muy severa. También se recomienda una PFC temprana en aquellos pacientes que no cumplen con los controles o no pueden acceder a ellos por otros motivos y aquellos con otros factores de riesgo de rápida progresión, como por ejemplo, el embarazo.

Si los pacientes con DM tipo 1 ó 2 se presentan con EMCS y RDNP muy severa o RDP moderada, el tratamiento del EM debería realizarse primero ya que la PFC podría empeorarlo.

Vitrectomía para Hemorragia vítrea y RD Proliferativa. La vitrectomía se ha usado para el tratamiento de ojos con RD avanzada incluyendo, hemorragia vítrea que no aclara, fibrosis, desprendimiento de retina traccional que involucra o amenaza la mácula y, más recientemente, EMD persistente con tracción vítrea. El DRVS (Diabetic Retinopathy Vitrectomy Study) mostró que, después de 2 años de seguimiento, el grupo que se sometió a vitrectomía dentro de los primeros 6 meses tenía mejor visión que el grupo tratado en forma convencional (25% vs 15% con visión de 20/40 o mejor).

La cirugía vitreoretinal ha avanzado considerablemente desde el DVRS. Estos avances incluyen mejores sistemas de visión intraoperatorios, mejores sistemas de láser, sistemas de instrumentación y manipulación de la retina bimanuales, instrumentos quirúrgicos más pequeños como las técnicas de 25 y 23 gauge que permiten realizar la cirugía sin necesidad de suturas y en forma menos invasiva. Todo esto ha contribuído a disminuir las complicaciones de la cirugía, mejorando sus resultados y ampliando sus indicaciones.

Intervenciones con Láser y Cirugía en Edema Macular Diabético (EDM)

Láser focal. El ETDRS también proporcionó importante información para el tratamiento del EMD. Se demostró que el láser focal reduce el riesgo de pérdida visual moderada en 50% comparado con la observación (grupo control) a 3 años de seguimiento en ojos con EMCS. Dentro de las reacciones adversas se tienen defectos de campo visual centrales (escotomas), fibrosis subretinal, formación de membranas neovasculares coroideas, alteración de visión de colores, agrandamiento de la quemadura (cicatriz) y quemaduras foveales inadvertidas. Por este motivo, en ojos con filtraciones muy cercanas al centro de la mácula, se recomienda observar de cerca más que tratar apresuradamente debido al riesgo de dañar la mácula en forma permanente. Si bien el láser reduce la pérdida de visión, la probabilidad de una mejoría visual es muy baja. En el ETDRS sólo un 17% de los tratados con láser tuvo una mejoría visual de 3 líneas a 5 años comparado con un 5% del grupo control que no recibió láser. Por este motivo se han probado otros tratamientos que se discuten más abajo.

Vitrectomía para el EMD. El EMD difuso que no responde al láser focal se puede beneficiar con esta cirugía. Sin embargo, los escasos estudios clínicos al respecto muestran resultados inconsistentes. Algunos demuestran reducción del engrosamiento macular con mejoría de la visión después de 6 meses en el grupo sometido a vitrectomía versus los controles que fueron observados. Las complicaciones de la vitrectomía son hemorragia vítrea, desgarros retinales, desprendimiento de retina, catarata y glaucoma. La presencia de tracción vítrea macular (que se puede diagnosticar con OCT) asociada a EMD y baja visión es una indicación de vitrectomía que se está haciendo cada vez más común.

Corticoides Intravítreos. Los corticoesteroides poseen un potente efecto antiinflamatorio y antiangiogénico. El uso de inyecciones intravítreas de triamcinolona en casos de EMD ha demostrado mejoras significativas, tanto en la reducción del edema macular, como en la mejoría visual. Como efectos adversos se incluyen infección, glaucoma y catarata. El estudio clínico randomizado más grande de triamcinolona demostró una mejoría visual de 5 líneas en el 56% de los ojos con EMD persistente tratados a 2 años comparado con el grupo control que tuvo una mejoría de 26%. Los ojos tratados con triamcinolona tienen el doble de probabilidades de mejorar la visión y la mitad del riesgo de perderla. Sin embargo, muchos ojos requirieron varias inyecciones (2,2 en promedio), 68% tuvo alza de su presión intraocular y se requirió cirugía de catarata en un 55% de ellos.

Más recientemente se han desarrollado implantes retinales o intravítreos que permiten una liberación prolongada del esteroide. Se usó acetato de fluocinolona implantada quirúrgicamente en el vítreo (Retisert de Bausch & Lomb) y se demostró a los 3 años una mejoría del EM y la visión en 58% de los ojos implantados versus un 30% de los ojos tratados convencionalmente con láser. Sin embargo, los efectos adversos fueron catarata y glaucoma en niveles incluso más altos que con el uso de triamcinolona.

Agentes Antiangiogénesis Intravítreos. Varios estudios clínicos randomizados están actualmente evaluando a 3 agentes que suprimen

el factor de crecimiento vascular endotelial (VEGF) para el tratamiento del EMD.
Pegaptanib (Macugen®, Pfizer) se usó para el tratamiento de la forma neovascular de la degeneración macular relacionada a la edad (DMRE). Respecto al EMD, su uso mostró mejoría visual de 10 líneas o más en un 34% de los tratados versus un 10% de los controles. También se mostró regresión de la neovascularización en pacientes con RDP.

Ranibizumab (Lucentis®, Genentech) es otro agente anti VEGF usado para la DMRE neovascular y podría también ser útil en RD y EMD y se está evaluando en estudios clínicos randomizados.

Finalmente, Bevacizumab (Avastin®, Genentech) es un agente anti VEGF, muy similar al ranibizumab, cuyo uso está aprobado para el tratamiento del cáncer de colon diseminado y no tiene licencia para su uso intraocular. Sin embargo, bevacizumab parece tener una eficacia similar para el tratamiento de la DMRE neovascular y puede también ser efectivo para RDP y EMD. Bevacizumab resulta muy atractivo dado su bajo costo, pero aún no están claros los efectos sistémicos de su uso intravítreo. Actualmente se está llevando a cabo un estudio clínico randomizado, patrocinado por el US National Eye Institute, que compara los efectos del láser, bevacizumab intravítreo y la combinación de láser con bevacizumab sobre el EMD.

Actualmente tenemos métodos bastante efectivos y beneficiosos para tratar la RD. Sin embargo, la RD persiste como la principal causa de ceguera en personas en edad productiva. Esto es lamentable ya que, cuando se trata apropiadamente, el riesgo de ceguera a 5 años en pacientes con RDP se reduce en un 90% y el riesgo de pérdida visual por EMD se reduce en un 50%. Desafortunadamente, se estima que sólo 50% de los pacientes con DM tienen un examen oftalmológico regular y muchos pacientes se quedan ciegos sin tratamiento, a pesar de los muchos estudios que demuestran el costo efectivo que resulta el screening de esta enfermedad. Mejorar la educación de los pacientes a través de diversos programas también los puede motivar a que se preocupen de su propia salud. La prevención de la RD es costo efectiva (29, 30) y fundamental para reducir el riesgo de ceguera.

REFERENCIAS BIBLIOGRÁFICAS

1. Centers for Disease Control (www.cdc.gov/diabetes/news/docs/dpp.htm).

2. Klein R, Klein BEK, Moss SE et al. The Wisconsin Epidemiologic Study of Diabetic Retinopathy. II. Prevalence and risk of diabetic retinopathy when age at diagnosis is less than 30 years. Arch Ophthalmol 1984; 102:520-526.

3. Klein R, Klein BEK, Moss SE et al. The Wisconsin Epidemiologic Study of Diabetic Retinopathy. III. Prevalence and risk of diabetic retinopathy when age at diagnosis is 30 or more years. Arch Ophthalmol 1984; 102:527-532.

4. Verdaguer J, Vicencio C, Zúñiga C, Molina E y Grupo Panamericano y Chileno del Día-D. Tamizaje para Retinopatía Diabética en Latinoamérica (Día D). Resultados. Arch. Chil. Oftalmol. 2001; 58(1-2):39-44.

5. Klein BEK, Moss SE, Klein R et al. The Wisconsin Epidemiologic Study of Diabetic Retinopathy. XIII. Relationship of serum cholesterol to retinopathy and hard exudates. Ophthalmology 1991; 98:1261-1265.

6. Diabetes Control and Complications Trial Research Group. The effect of intensive treatment of diabetes on the development and progression of long-term complications in insulin-dependent diabetes mellitus. N Engl J Med 1993; 329:977-986.

7. Diabetes Control and Complications Trial Research Group. The effect of intensive diabetes treatment on the progression of diabetic retinopathy in insulin-dependent diabetes mellitus. Arch Ophthalmol 1995; 113:36-51.

8. Diabetes Control and Complications Trial Research Group. The relationship of glycemic exposures (HbA1C) to the risk of development and progression of retinopathy in the Diabetes Control and Complications Trial. Diabetes 1995; 44:968-983.

9. The Diabetes Control and Complications Trial/Epidemiology of Diabetes Intervention and Complications Study Research Group. Effects of intensive therapy on the microvascular complications of type 1 diabetes mellitus. JAMA 2002; 287:2563-2569.

10. UK Prospective Diabetes Study Group. Effect of intensive blood-glucose control with metformin on complications in overweight patients with type 2 diabetes (UKPDS 34). Lancet 1988; 352:854-865.

11. UK Prospective Diabetes Study Group. Intensive blood-glucose control with sulphonylureas or insulin compared with conventional treatment and risk of complications in patients with type 2 diabetes. Lancet 1988; 352:837-853.

12. Early Treatment Diabetic Retinopathy Study Research Group. Early photocoagulation for diabetic retinopathy. ETDRS report no. 9. Ophthalmology 1991; 98 (suppl):767-785.

13. Chantelau E, Kohner E. Why some cases of retinopathy worsen when diabetic control improves: worsening retinopathy is not a reason to withhold intensive insulin treatment. Br Med J 1997; 315:1105-1106.

14. Fong DS, Segal PP, Myers F et al. Subretinal fibrosis in diabetic macular edema. ETDRS report no 23. Arch Ophthalmol 1997; 115:873-877.

15. Klein BEK, Moss SE, Klein R. Effect of pregnancy on progression of diabetic retinopathy. Diabetes Care 1990; 13:34-40.

16. Phelps RL, Sakol P, Metzger BE et al. Changes in diabetic retinopathy during pregnancy: correlations with regulation of hyperglycemia. Arch

Ophthalmol 1986; 104:1806-1810.

17. American Academy of Ophthalmology. Preferred practice pattern. Diabetic retinopathy no. 110020. San Francisco: AAO; 1998.

18. Davis MD, Fisher MR, Gangnon RE et al. Risk factors for high-risk proliferative diabetic retinopathy and severe visual loss. ETDRS report no. 18, Invest Ophthalmol Vis Sci 1998; 39:233-252.

19. Shorb SR. Anemia and diabetic retinopathy. Am J Ophthalmol 1985; 100:434-436.

20. Frank RN. Etiologic mechanisms in diabetic retinopathy. In: Ryan SJ, Schachat AP, Murphy RP et al., eds. Retina, vol. 2. Medical retina. St Louis: Mosby; 2005.

21. Ferris FL III, Patz A. Macular edema: a complication of diabetic retinopathy. Surv Ophthalmol 1984; 28 (suppl):452-461.

22. Sigurdsson R, Begg I. Organized macular plaques in exudative diabetic maculopathy. Br J Ophthalmol 1980; 64:392-397.

23. Early Treatment Diabetic Retinopathy Study Research Group. Fundus photographic risk factors for progression of diabetic retinopathy. ETDRS report no 12. Ophthalmology 1991; 98:823-833.

24. Early Treatment Diabetic Retinopathy Study Research Group. Photocoagulation for diabetic macular edema. ETDRS report no 1. Arch Ophthalmol 1985; 103:1796-1806.

25. Wilkinson CP, Ferris FL, Klein RE et al. Proposed internation clinical diabetic retinopathy and diabetic macular edema disease severity scales. Ophthalmology 2003; 110:1677-1682.

26. Mohamed Q, Gillies M, Wong T. Management of Diabetic Retinopathy: A Systematic Review. JAMA 2007; 298(8):902-916.

27. Dipyridamole Aspirin Microangiopathy of Diabetes Study Group. Effect of aspirin alone and aspirin plus dipyridamole in early diabetic retinopathy: a multicenter, randomized, controlled clinical trial. Diabetes 1989; 38:491-498.

28. Ticlopidine Microangiography of Diabetes Study Group. Ticlopidine treatment reduces the progression of nonproliferative diabetic retinopathy. Arch Ophthalmol 1990; 108:1577-1583.

29. Ackerman SJ. Benefits of preventive programs in eye care are visible on the bottom line. Diabetes Care 1992; 15:580-581.

30. Diabetes Control and Complications Trial Research Group. Lifetime benefits and costs of intensive therapy as practiced in the diabetes control and complications trial. JAMA 1996; 276:1409-1415.

El autor declara no tener conflictos de interés con los laboratorios.