ACTUALIZACIÓN DE LA CLASIFICACIÓN DE LAS MALFORMACIONES CONGÉNITAS DE LA PARED TORÁCICA: 22 AÑOS DE EXPERIENCIA EN UN HOSPITAL PEDIÁTRICO

CONGENITAL CHEST WALL MALFORMATIONS 22 YEARS EXPERIENCE IN A CHILDRENS CENTER

DR. EDUARDO ACASTELLO (1), DRA. PATRICIA GARRIDO (2)

1. Servicio de Cirugía del Hospital de Niños Ricardo Gutiérrez, Buenos Aires, Argentina.eacastello@intramed.net
2. Servicio de Cirugía del Hospital de Niños Ricardo Gutiérrez, Buenos Aires, Argentina.pgarrido08@gmail.com

RESUMEN

Con 22 años de experiencia y una casuística de 8.642 pacientes, se reevaluó la clasificación previa y se modificaron algunos conceptos para lograr que estén contempladas todas las malformaciones de la pared torácica.

La clasificación se basa en el sitio de origen de la enfermedad: Tipo I: cartilaginosas, 7.938 pacientes (91.85%); Tipo II: costales, 260 pacientes (3.01%); Tipo III: condrocostales, 383 pacientes (4.43%); Tipo IV: esternales, 16 pacientes (0.19%) y Tipo V: claviculoescapulares, 45 pacientes (0.52%). A su vez, cada tipo se divide en diversos subtipos representando toda la gama de posibilidades en cada caso. El Tipo I es el más frecuente representando el 91.85% de los pacientes.

Del total de malformaciones, menos del 30% requiere corrección quirúrgica. Las cirugías más frecuentes corresponden a las malformaciones de origen cartilaginoso.

Palabras clave: Pared torácica, deformidades, pectus excavatum, pectus carinatum, síndrome de Poland, síndrome de Jeune, síndrome de Jarcho-Levin, toracópagos, fisura esternal, deformidad de Sprengel

SUMMARY

On the basis of 22 years' experience and case studies of 8,642 patients, the previous classification was reevaluated and certain concepts were modified so that all thoracic wall malformations are taken into consideration.

The classification has been developed according to disease origin site: Type I: cartilaginous, 7,938 patients (91.85%); Type II: costal, 260 patients (3.01%); Type III: chondrocostal, 383 patients (4.43%); Type IV: sternal, 16 patients (0.19%) and Type V: clavicle scapular, 45 patients (0.52%). Each type is further divided into various subtypes representing a complete array of possibilities in each case.
Type I is the most frequent, representing 91.85% of patients.

Of the total number of malformations, less than 30% requires surgical correction. The most frequent surgeries are for cartilaginous-dependent malformations.

Key words: Chest wall, deformities, pectus excavatum, pectus carinatum, Poland syndrome, Jeune syndrome, Jarcho-Levin syndrome, thoracopagus, sternal cleft, Sprengel's deformity

Artículo recibido: 22-06-09
Artículo aprobado para publicación: 22-09-09

INTRODUCCIÓN

Las malformaciones congénitas de la pared del tórax comprenden un grupo muy heterogéneo de patologías que presentan como factor etiológico alguna alteración en el desarrollo y/o morfología de las estructuras de la caja torácica y cuyo espectro abarca desde una deformidad leve sin consecuencias funcionales hasta una patología grave con riesgo de vida.

Ravitch, en la década del 70 (1), fue el primero en editar un libro donde detallaba muchas de este grupo de malformaciones, pero no llegó a clasificarlas. Por tal motivo, y luego de muchos años de experiencia y observación de esta patología, en el año 2006 se publicó nuestro libro (2) con la primera clasificación de las malformaciones de la pared torácica.

Sin embargo, una nueva revisión de los 8.642 pacientes evaluados en el periodo comprendido entre enero 1987 y enero 2009, nos permitió reevaluar e introducir variantes a la clasificación original que, a nuestro criterio, permitiría una mejor comprensión e identificación de cada uno de los diferentes tipos.

CLASIFICACIÓN

Clasificamos a las malformaciones congénitas de la pared torácica en cinco tipos (Tabla 1); basándonos en el sitio anatómico inicial donde se origina la enfermedad:

TIPO I: cartilaginosas
TIPO II: costales
TIPO III: condrocostales
TIPO IV: esternales
TIPO V: claviculoescapulares

A su vez, cada tipo se subdivide en diversos subtipos. Para una mejor comprensión se analizará cada tipo por separado.

TIPO I: MALFORMACIONES DE LOS CARTÍLAGOS. Se dividen en tres subtipos principales:

• **Pectus Excavatum:** es una anomalía de los cartílagos que provoca un hundimiento o desplazamiento en sentido posterior del esternón produciendo una disminución de la distancia entre éste y la columna vertebral. Puede ser Simétrico o Asimétrico. En esta última variedad, se produce una rotación del esternón en su eje sagital que en la gran mayoría de los casos es hacia la derecha, determinando una notoria asimetría torácica (Figura 1).

• **Pectus Carinatum:** es una anomalía caracterizada por la protrusión del esternón y/o de los cartílagos costales en sentido anterior o hacia fuera de la parrilla costal, aumentando el diámetro anteropos-

Figura 1. Paciente de 11 años con Pectus excavatum asimétrico derecho.

TABLA 1. CLASIFICACIÓN DE LAS MALFORMACIONES CONGÉNITAS DE LA PARED TORÁCICA.

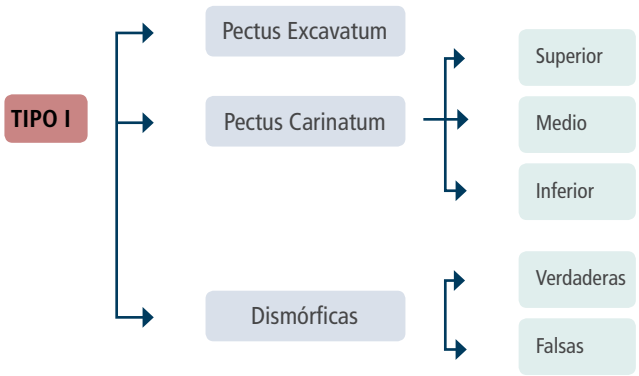

Continúa en pág. siguiente

TABLA 1. CLASIFICACIÓN DE LAS MALFORMACIONES CONGÉNITAS DE LA PARED TORÁCICA.

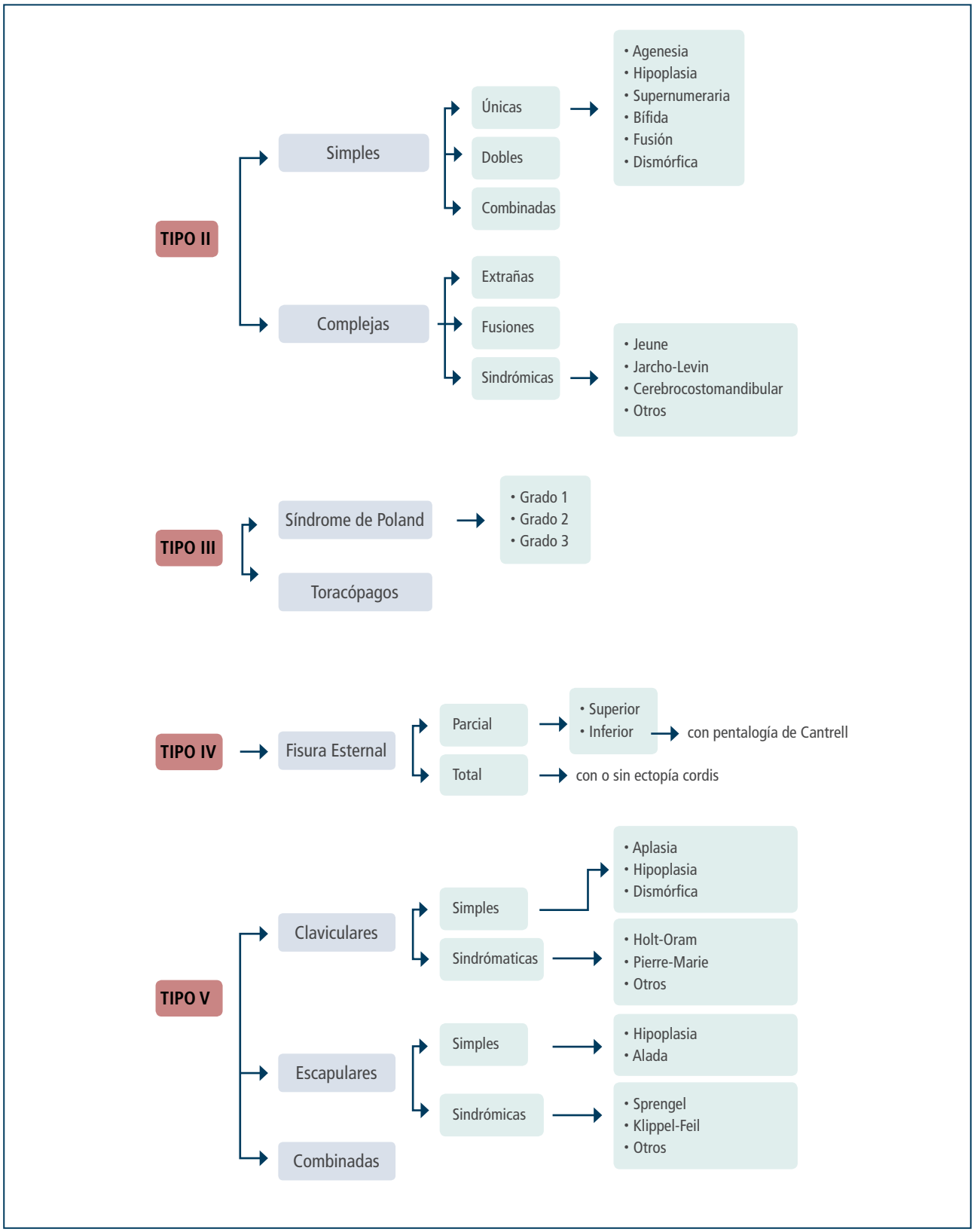

terior y determinando una imagen del paciente en inspiración permanente, sobre todo en los casos moderados o severos. La deformidad puede diferenciarse a su vez en tres subtipos. Para esta división se tomó como referencia la línea intermamaria, a saber:

a) Superior: la protrusión máxima se localiza por arriba de la línea intermamaria (Figura 2)
b) Medio: la protrusión máxima se encuentra a nivel de la línea intermamaria (Figura 3)
c) Inferior: la protrusión máxima se localiza por debajo de la línea intermamaria (Figura 4).

A su vez cada variedad puede subdividirse en: Simétrico o Asimétrico, según la protrusión se localice en la línea media o hacia uno de los lados.

• **Dismórfica:** alteración morfológica de los cartílagos costales secundario a un hipercrecimiento cartilaginoso. Se dividen en Verdaderas o Falsas según estén comprometidos los cartílagos costales correspondientes a las costillas verdaderas o falsas. Pueden ser Uni o Bilateral (Figura 5).

TIPO II: Malformaciones de las costillas. Se subdivide en dos grupos principales: simples y complejas. Se denominan simples las que involucran las malformaciones aisladas de una o dos costillas y hasta tres no consecutivas, y que tienen escasa repercusión en la estructura de la pared torácica. Las malformaciones complejas son las que comprometen grandes sectores de la pared torácica con gran repercusión sobre la estructura del tórax.

Simples: que a su vez pueden ser:
• **Únicas:** la malformación afecta sólo una costilla y son: Agenesia (ausencia de una costilla), Hipoplasia (menor desarrollo costal), Bífida (bifurcación del extremo distal de una costilla) (Figura 6), Supernumeraria (cuando la parrilla costal presenta más de 24 costillas, habitualmente corresponden a la última vértebra cervical, también llamada "costilla cervical"), Fusión (unión de dos costillas en cualquiera de sus segmentos) y Dismórfica (alteración morfológica de una costilla).
• **Dobles:** cuando se presentan dos malformaciones únicas iguales, ya sea homolateral o contralateral. Ej: dos costillas hipoplásicas (Figura 7).
• **Combinadas:** cuando se presentan dos malformaciones únicas distintas. También puede ser homolateral o contralateral. Ej: fusión más hipoplasia. (Figura 8).

Complejas:
• **Extrañas:** denominamos así a las malformaciones que no responden a un patrón determinado. Son extremadamente raras y cada una constituye un caso único. Pueden presentar agenesia o hipoplasia costal, fusiones costales, costilla dismórfica, etc.; en una innumerable variedad de combinaciones entre ellas (Figura 9).
• **Fusiones:** unión de más de dos costillas en cualquiera de sus segmentos. Pueden involucrar grandes sectores de la pared torácica y pueden ser Uni o Bilaterales (Figura 10).
• **Sindrómicas:** cuando la anomalía costal es parte determinante de algún síndrome.

- *Síndrome de Jeune:* es una forma de osteocondrodistrofia que se caracteriza por tórax estrecho, extremidades cortas y displasia pélvica. El tórax es estrecho en su diámetro transverso y anteroposterior. Las costillas son cortas, anchas y horizontalizadas y las uniones costocondrales no sobrepasan la línea axilar anterior (Figura 11). Es hereditario en forma autosómica recesiva.
- *Displasia espondilotorácica o síndrome de Jarcho-Levin:* se caracteriza por un tórax muy corto debido a la asociación de anomalías costales y vertebrales. Existe una estrecha aproximación e incluso fusión de los arcos costales posteriores a nivel de las uniones costo-vertebrales otorgándole una configuración característica o "tórax en cangrejo". Es hereditario en forma autosómica recesiva.
- *Síndrome Cerebro-Costo-Mandibular o síndrome de la costilla segmentada:* se caracteriza por microcefalia, anomalías costales y micrognatia. Es hereditario, aunque el patrón del tipo de herencia no está bien determinado. La anomalía costal característica es la presencia de un segmento aplasico a nivel del arco costal posterior. La extensión del defecto costal y el número de costillas comprometidas es variable. Se presenta en forma bilateral.
- *Otros*

TIPO III: Malformaciones condrocostales. Se dividen en dos subtipos:
Síndrome de Poland: malformación poco frecuente caracterizada por hipoplasia o aplasia unilateral de la porción costo-esternal del músculo pectoral mayor y del pectoral menor; a la que puede agregarse alteración en grado variable de la pared condrocostal y de la mama, como así también de la parte distal de la extremidad superior ipsilateral. Se clasifican en tres grados evaluando el grado de deformidad:

Figura 2. Pectus Carinatum superior.

Figura 3. Pectus Carinatum medio.

Figura 4. Pectus Carinatum inferior.

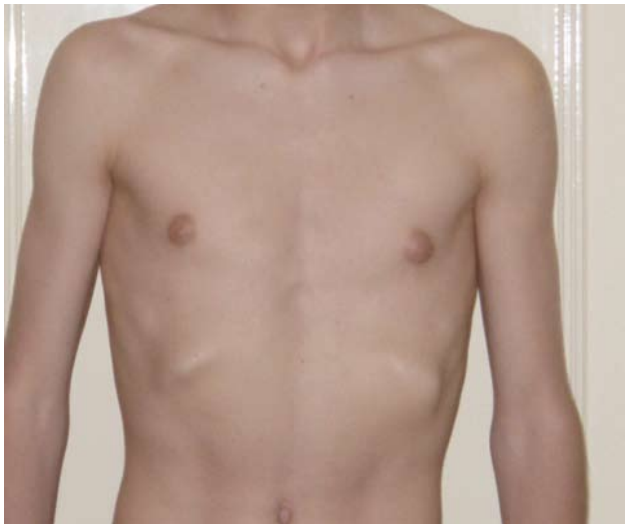

Figura 5. Paciente de 16 años que presenta Dismorfia cartilaginosa falsa bilateral.

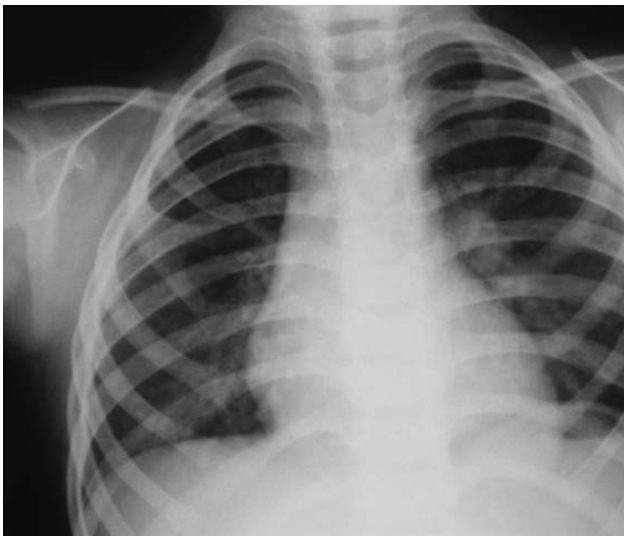

Figura 6. Rx de tórax donde se observa tercer arco costal anterior bífido.

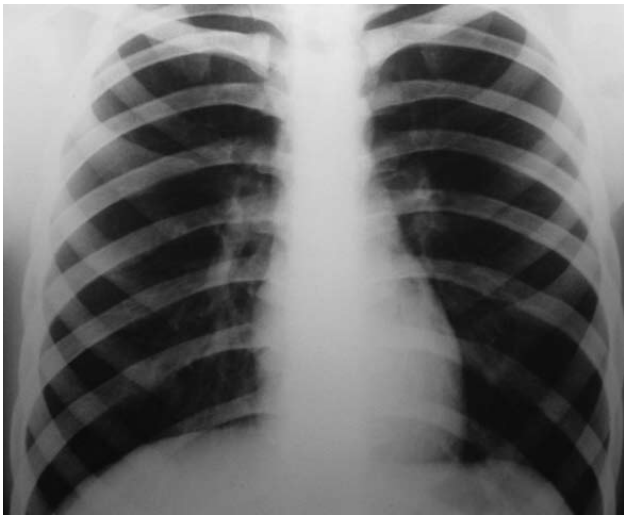

Figura 7. Rx de tórax donde se observa malformación costal doble: tercer arco costal anterior derecho y quinto arco costal anterior izquierdo dismórficos.

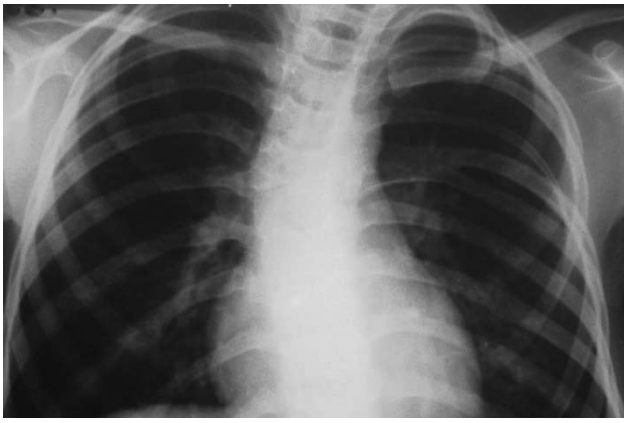

Figura 8. Rx de tórax donde se observa malformación costal combinada: sexta costilla izquierda hipoplásica y fusión de arcos costales posteriores de séptima y octava.

Figura 9. Rx de tórax donde se observa malformación costal extraña en hemitórax derecho: costillas dismórficas y agenesia de un sector de la parrilla costal.

Figura 10. Rx de tórax de un lactante donde se observa block de fusiones costales en hemitórax izquierdo.

Figura 11. Niño de 3 años con síndrome de Jeune.

Grado I: pared condrocostal normal (Figura 12).
Grado II: pared condrocostal normal con pectus carinatum contralateral (Figura 13).
Grado III: dismorfia condral o agenesia cartilaginosa con costilla hipoplásica (hernia de pulmón) con o sin pectus carinatum contralateral (Figura 14).

Toracópagos: también llamados "xifópagos" o "esternópagos", constituyen una variedad de gemelos unidos o siameses. El grado de unión de los gemelos es variable, pero siempre involucra la región anteromedial de la pared torácica con los individuos situados de frente ("cara a cara") (Figura15).

TIPO IV: Malformaciones del esternón.
Fisura Esternal: consiste en un defecto esternal medial resultante de disturbios en el desarrollo embriológico del esternón. Se presenta de dos formas características: Parcial o Total.

Parcial: donde el defecto puede estar localizado en el extremo superior o inferior del esternón.
• **Fisura Esternal Superior:** defecto esternal que involucra al extremo superior del esternón con corazón ortotópico y cubierto; con pericardio y cobertura cutánea intactos. Por lo general no se asocia a defectos cardíacos intrínsecos (Figura 16).
• **Fisura Esternal Inferior:** el defecto esternal involucra al extremo inferior del esternón. No se presenta aislada sino formando parte de otra anomalía más compleja, la Pentalogía de Cantrell: grave asociación de anomalías que comprende:
- Fisura esternal.
- Corazón ectópico, pero cubierto por membranas y sin rotación anterior del mismo.
- Anomalías intrínsecas cardiacas (Tetralogía de Fallot, CIV, divertículo ventricular).
- Defecto diafragmático anterior.
- Defecto de la pared abdominal superior (onfalocele)

Figura 12. Paciente que presenta síndrome de Poland Grado I: pared condrocostal normal.

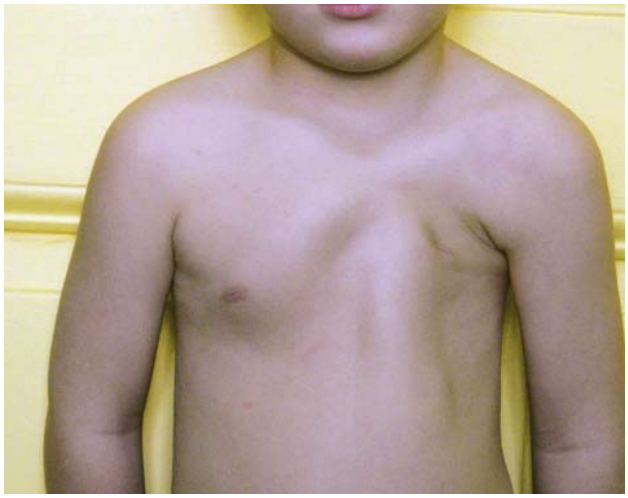

Figura 13. Paciente que presenta síndrome de Poland Grado II: pared condrocostal normal con pectus carinatum contralateral.

Figura 14. Paciente que presenta síndrome de Poland Grado III: se observa el importante defecto de la pared condrocostal.

Figura 15. Toracópagos

Figura 16. Niño de 6 años con fisura esternal superior.

Total: las valvas esternales se encuentran completamente separadas. Puede presentarse como defecto aislado o asociado a diferentes tipos de ectopia cordis (Figura 17).

TIPO V: Malformaciones claviculoescapulares. Se dividen en tres grupos:

Claviculares: se originan por alteración en el crecimiento o la estructura de la clavícula y se clasifican según se presenten en forma aislada o formando parte de algún síndrome.

- **Simples:** Aplasia (ausencia) (Figura 18), Hipoplasia (menor desarrollo) o Dismórfica (alteración de la forma)
- **Sindrómicas:** Holt-Oram, Pierre-Marie, otros.

Escapulares: se caracterizan por alteración en el desarrollo y en la posición de la escápula con trastornos variables de la movilidad articular. Pueden ser:

- **Simples:** Hipoplasia (menor desarrollo), Alada (posición anómala elevada).
- **Sindrómicas:** Sprengel (figura 19), Klippel-Feil, otros.

Combinadas: son las más frecuentes y presentan combinación de distintos tipos de defectos claviculares y escapulares (Figura 20).

Figura 17. Paciente con ectopia cordis.

Figura 18. Paciente con displasia cleido-craneal aproximando sus hombros por delante del tórax.

Figura 19. Paciente con deformidad de Sprengel.

Figura 20. Niño de 3 años que presenta malformación combinada. Se evidencia la asimetría a nivel de las cinturas escapulares por aplasia de clavícula derecha y escápula alada e hipoplásica homolateral, también se observa cicatriz cutánea congénita que se extiende desde el ombligo hasta el hombro derecho.

CASUÍSTICA

Se realizó una revisión de los pacientes que consultaron al servicio de Cirugía Torácica del Hospital de Niños "Ricardo Gutiérrez" en el período comprendido entre enero 1987 - enero 2009, pudiendo determinar los tipos más frecuentes e identificar al grupo de malformaciones que requieren corrección quirúrgica.

Durante 22 años fueron evaluados 8.642 pacientes; de los cuales 7.938 (91.85%) correspondieron al Tipo I, 260 (3.01%) al Tipo II, 383 (4.43%) al Tipo III, 16 (0.19%) al Tipo IV y 45 (0.52%) al Tipo V (Gráfico 1).

Las malformaciones Tipo I fueron las más frecuentes. Los pacientes se agruparon de la siguiente forma según los subtipos (Gráfico 2);

Pectus excavatum: 4.326 pacientes (54.5%)
Pectus carinatum: 3. 586 pacientes (45.18%)
Dismórficas: 26 pacientes (0.32%)

Las malformaciones Tipo II corresponden al 3.01% del total. Se agrupan en Simples y Complejas y su frecuencia es la siguiente (Gráfico 3):

Simples: 140 pacientes (54%):
- ***Únicas:*** 105 pacientes (40.4%)
- ***Dobles:*** 7 pacientes (2.7%)
- ***Combinadas:*** 28 pacientes (10.8%)

Complejas: 120 pacientes (46%):
- ***Extrañas:*** 16 pacientes (6%)
- ***Fusiones:*** 86 pacientes (33%)
- ***Sindrómicas:*** 18 pacientes (7%)

Las malformaciones Tipo III representan el 4.43% del total y su frecuencia es (Gráfico 4):

Síndrome de Poland: 375 pacientes (98%)
Toracópagos: 8 pacientes (2%)

GRÁFICO 1. MALFORMACIONES CONGÉNITAS DE LA PARED TORÁCICA: PERIODO ENERO 1987-ENERO 2009

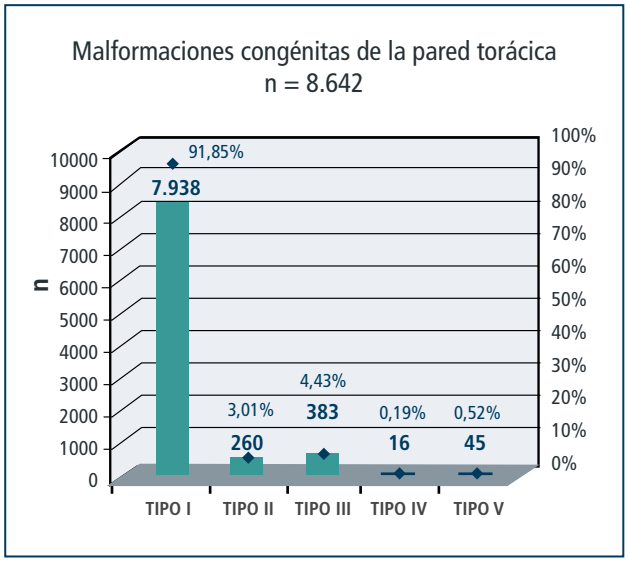

GRÁFICO 2. MALFORMACIONES TIPO I

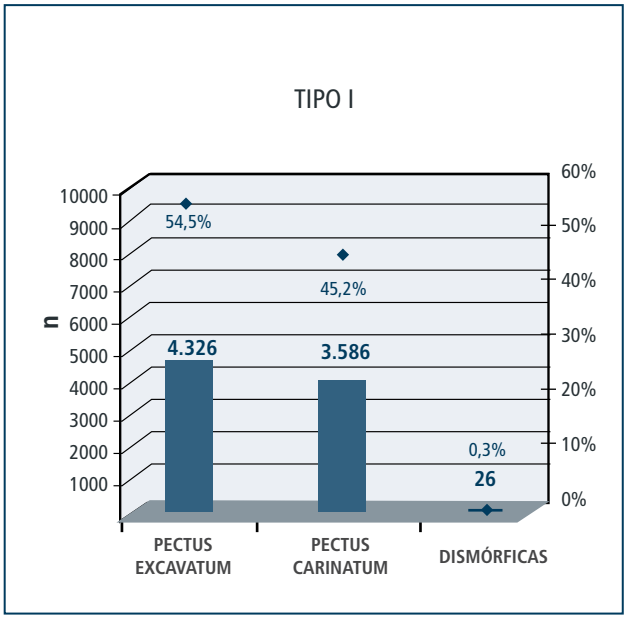

GRÁFICO 3. MALFORMACIONES TIPO II

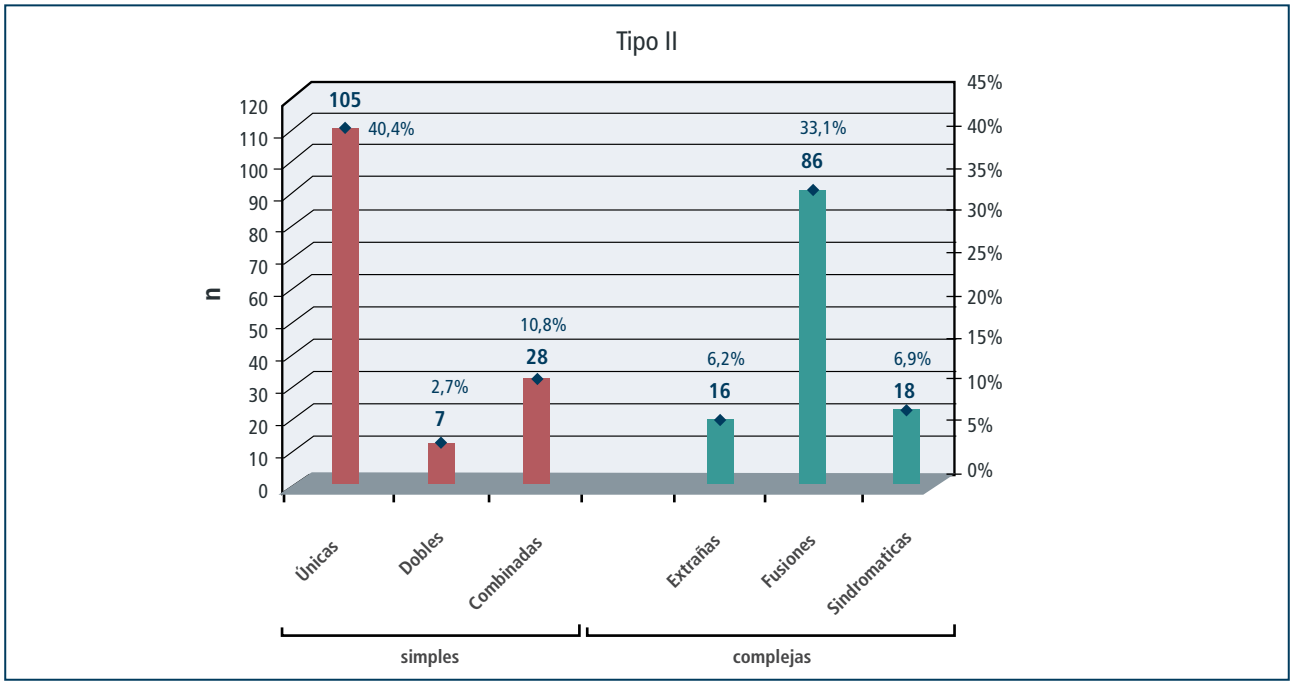

GRÁFICO 4. MALFORMACIONES TIPO V

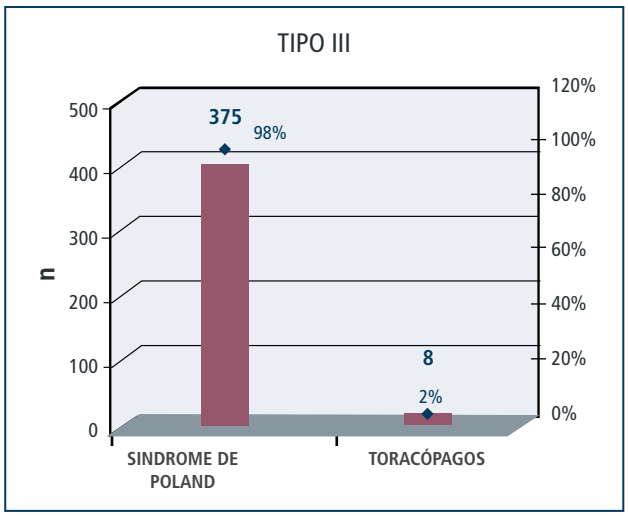

GRÁFICO 5. MALFORMACIONES TIPO III

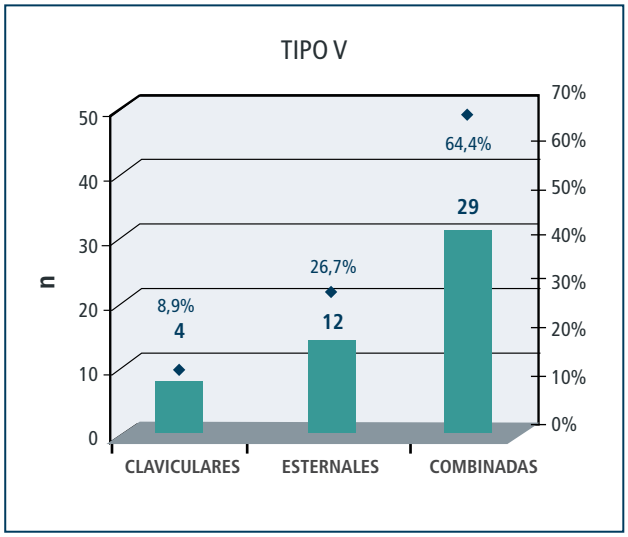

Las malformaciones Tipo IV están representadas exclusivamente por la Fisura Esternal con 16 pacientes que correspondería al 0.19% del total.

Y por último, las malformaciones Tipo V corresponden al 0.52% de los pacientes y se dividen en (Gráfico 5);

GRÁFICO 6. MALFORMACIONES CONGÉNITAS DE LA PARED TORÁCICA: PORCENTAJE GLOBAL DE OPERADOS. PERIODO ENERO 1987- ENERO 2009

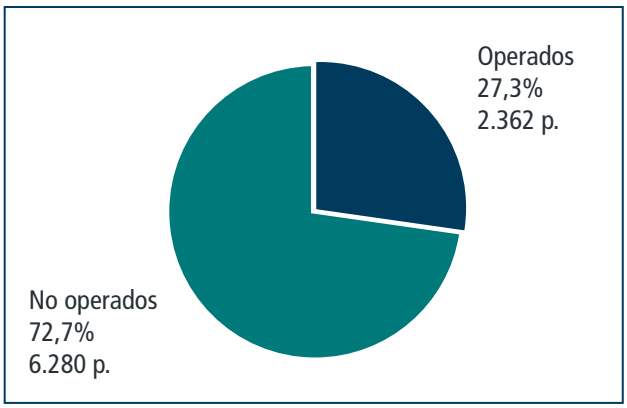

Claviculares: 4 pacientes (9%)
Escapulares: 12 pacientes (26.6%)
Combinadas: 29 pacientes (64.4%)

Fueron intervenidos quirúrgicamente 2.362 pacientes, lo que correspondió al 27.3% del total de las malformaciones (Gráfico 6).
Del grupo de pacientes operados, 2.253 niños correspondieron al Tipo I representando el 95.4% de las cirugías realizadas: 1289 pacientes (57.3%) fueron pectus excavatum, 950 pacientes (42.1%) fueron pectus carinatum y 14 pacientes correspondieron a dismorfias cartilaginosas (0.6%).
Los tipos II a V representaron sólo el 8.15% del total de la patología y el 4.6% de las cirugías.

CONCLUSIONES

Las malformaciones congénitas de la pared torácica pueden clasificarse basándose en el sitio anatómico que origina la enfermedad en: Cartilaginosas (Tipo I), Costales (Tipo II), Condrocostales (Tipo III), Esternales (Tipo IV) y Claviculoescapulares (Tipo V). Esta clasificación es práctica, útil y simplifica la terminología ya que engloba a todas las malformaciones existentes. El tipo I es el más frecuente y está representado por el Pectus Excavatum, el Pectus Carinatum y las Dismorfias cartilaginosas. Menos del 30% de las malformaciones requieren corrección quirúrgica. Las cirugías más frecuentes corresponden a las malformaciones de Tipo I.

REFERENCIAS BIBLIOGRÁFICAS

1. Ravitch M: Congenital deformities of the chest wall and their operative correction, WB Saunders, 1977.
2. Acastello E, Generalidades In: Patología de la Pared Torácica en Pediatría. Buenos Aires, El Ateneo, 2006: 1-10.

Los autores declaran no tener conflictos de interés, en relación a este artículo.