# PECTUS EXCAVATUM

## HISTORIA Y PROPUESTAS ACTUALES PARA EL ESTUDIO Y TRATAMIENTO

### *PECTUS EXCAVATUM: HISTORY, AND NEW PROPOSALS FOR DIAGNOSIS AND TREATMENT*

DR. PATRICIO VARELA B. (1)

1. Departamento de Cirugía infantil y neonatal. Clínica Las Condes. pvarelachile@yahoo.com

**RESUMEN**

*Se denomina Pectus Excavatum (PE), a una malformación de la pared anterior del tórax, caracterizada por una depresión del esternón de grado variable, asociado a una alteración de las articulaciones condroesternales inferiores. El PE es considerada la malformación torácica más frecuente y constituye aproximadamente el 75% de todas las malformaciones que afectan la pared del tórax. La corrección quirúrgica de esta malformación está indicada cuando dos o más de los siguientes hallazgos están presentes: hundimiento moderado a severo, progresión de la deformidad, índice de deformidad torácica o índice de Haller en rango patológico (mayor a 3.2), compresión o desplazamiento cardiaco, compresión de la arteria pulmonar o vena cava, estudios de función pulmonar que demuestren enfermedad restrictiva, prolapso de válvula mitral, cualquier alteración cardiaca atribuible a una compresión de cavidades derechas y falla de una reparación previa de la deformidad. El procedimiento quirúrgico de elección en la actualidad es la técnica de Nuss, que consiste en la introducción de una barra metálica retroesternal, mediante videotoracoscopía.*

*El procedimiento de Nuss, ha sido ampliamente aceptado en muchos centros en el mundo, los que en la actualidad han notificado sus experiencias en la literatura, valorando los resultados anatómicos, fisiológicos, estéticos y reducción del tiempo quirúrgico. El número de pacientes sometidos a esta novedosa técnica, han aumentado considerablemente.*

*Palabras clave: pertus excavatum, técnica de Nuss, índice de Haller, malformación torácica, sindroma de Marfan, toracoscopía.*

**SUMMARY**

*Pectus excavatum ( PE) is a depression of the sternum and costal cartilages. PE is the most frequent thoracic wall deformity.*

*A surgical correction is indicated when two or more of the following findings are present: Moderate a severe symptomatic external depression, progression of deformity; computer tomography scan with a pectus index greater than 3.2; cardiac compression and displacement or Pulmonary and cava vein compression; pulmonary function studies showing restrictive disease; mitral valve prolapse.*

*The Nuss procedure is a minimally invasive technique for the PE correction, widely accepted in many centers . The procedure implant a retrosternal bar with a thoracoscopic assistance. The bar is removed 3 years after the procedure.*

*Key words: pertus excavatum, Nuss procedure, Haller index, thoracic wall deformity, Marfan's Syndrome, Thoracoscopy.*

Artículo recibido: 07-08-09
Artículo aprobado para publicación: 14-10-09

## INTRODUCCIÓN

Se denomina Pectus Excavatum, PE (Figura 1) o pecho excavado, hundido o en embudo a una malformación de la pared anterior del tórax, caracterizada por una depresión del esternón de grado variable, asociado a una alteración de las articulaciones condroesternales inferiores, su etiología permanece aún desconocida (1, 17).

El PE es considerado la malformación torácica más frecuente, constituye aproximadamente el 75% de todas las malformaciones que afectan la pared del tórax, en los casos más severos puede ocasionar una compresión de los órganos torácicos y como consecuencia producir dificultad respiratoria, infecciones respiratorias frecuentes, intolerancia al ejercicio y dolor torácico. Esta malformación es en la mayoría de los casos congénita, por lo general leve al nacer, con aumento progresivo en relación con el crecimiento del niño y se hace más evidente en el periodo de la adolescencia. Se estima que este defecto tiene una incidencia estimada en 1 de cada 700 - 1000 recién nacidos vivos y es más frecuente en el sexo masculino en una relación de 4 a 1. La regresión espontánea o cualquier mejoría parcial de este defecto son infrecuentes. Esta enfermedad se asocia a otras anormalidades del sistema músculo esquelético, frecuentemente a la escoliosis, en un porcentaje menor puede aparecer después del nacimiento, especialmente en trastornos congénitos del tejido conectivo muscular como en el SD de Marfán y Ehlers Danlos. Esta patología no se ha correlacionado con alteraciones del crecimiento o talla baja, más bien el fenotipo de los pacientes afectados, corresponde a pacientes de talla normal o alta (1,3,17).

La corrección quirúrgica de esta malformación está indicada cuando dos o más de los siguientes hallazgos están presentes:

- hundimiento moderado a severo
- progresión de la deformidad,
- índice de deformidad torácica o índice de Haller el que se obtiene en la tomografía computada de tórax, estableciendo la relación que existe entre el diámetro transverso y antero posterior del tórax en la región de mayor depresión esternal (6, 7). Cuando este índice es mayor a 3.25 se acepta que corresponde a una deformidad en rango patológico, (Figura 6)
- compresión o desplazamiento cardiaco
- movimiento paradójico de la caja torácica durante la respiración
- compresión de la arteria pulmonar o vena cava, estudios de función pulmonar que demuestren enfermedad restrictiva, prolapso de válvula mitral, cualquier alteración cardiaca atribuible a una compresión de cavidades derechas y
- falla de una reparación previa de la deformidad.

*Figura 1. Paciente de 8 meses con pectus excavatum. Requiere evaluación con Ecocardiografia y controles médicos anuales.*

## HISTORIA Y CIRUGÍA

La cirugía ha evolucionado en el tiempo (2, 3, 4, 5, 8). Para su corrección, las técnicas quirúrgicas tradicionales han considerado un abordaje con incisiones torácicas anteriores, reseccción de 3 a 4 cartílagos costales por cada lado más una esternotomía o sección parcial del esternón. El primer caso reportado de un intento de reparación data del 1911, realizado por Meyer en Alemania, quien extirpó el segundo y tercer cartílago del lado derecho, el reporte señala que no hubo mejoría de la malformación con el procedimiento efectuado. En 1913, Sauerbruch, uno de los pioneros de la cirugía torácica, utilizó un procedimiento más agresivo, resecando parcialmente la pared anterior del tórax incluyendo el quinto al noveno arco condrocostal y una sección anterior del esternón y luego, en 1920, realiza la primera corrección de un pectus excavatum usando resecciones bilaterales de cartílagos costales, esternotomía e introduce la tracción esternal externa post operatoria durante seis semanas, para lograr mantener el esternón en posición adecuada (Figura 2).

Ravich, en el año 1949, recomienda la excisión de todos los cartílagos costales malformados, incluyendo el pericondrio (2, 3).

Posteriormente Welch, en 1958, introduce el concepto moderno de preservación de pericondrio lo cual permite la regeneración costocondral,

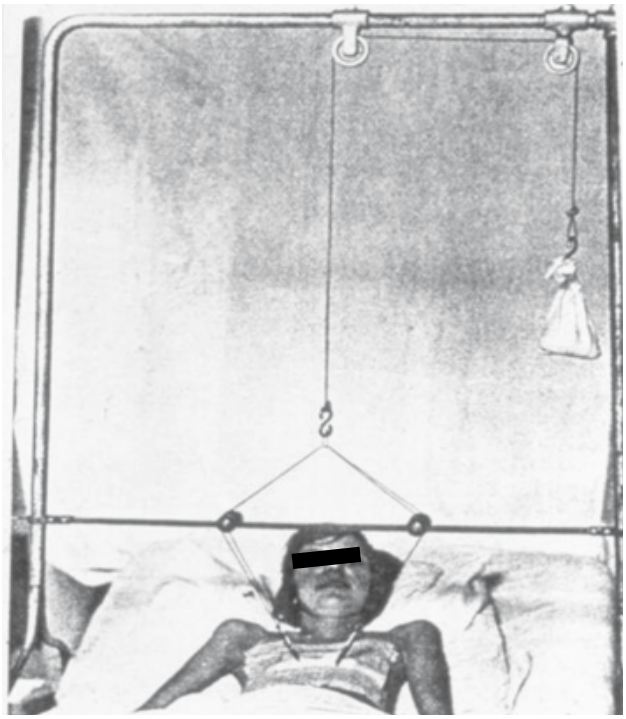

*Figura 2. Tracción esternal. Técnica utilizada en la década del 50. El paciente debía permanecer varias semanas hospitalizado. Foto gentileza del Dr. Nuss.*

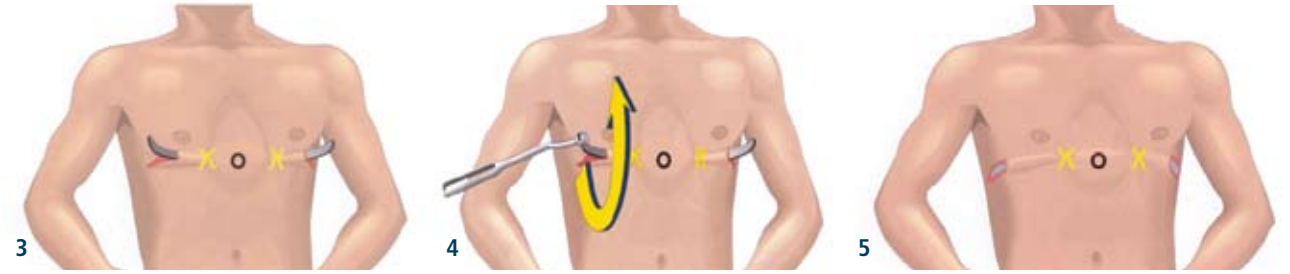


*Figuras 3, 4, 5. Técnica de Nuss. El implante metálico es introducido por incisiones laterales bajo vision toracoscópica. Luego es rotada en 180º y la deformidad se corrige de inmediato. Foto gentileza del Dr. Nuss.*

las técnicas propuestas por Welch y Ravich predominaron por un período de más de cuarenta años (4).

En la última década, las técnicas quirúrgicas mínimamente invasivas han alcanzado un importante desarrollo. En 1998 Donald Nuss notifica una novedosa técnica, mínimamente invasiva, que consiste en el implante temporal de una barra metálica (acero o titanio) retroesternal insertada a través de dos pequeñas incisiones a cada lado de la pared torácica, esta barra es introducida bajo visión toracoscópica y luego fijada a la pared torácica de manera de evitar su desplazamiento en el post operatorio. El implante actúa como soporte temporal corrigiendo la deformidad y evitando la progresión del hundimiento esternal, es retirada después de tres años en un procedimiento ambulatorio (5).

Nuss y colaboradores publican, en el año 1998, su experiencia de 10 años, utilizando esta moderna técnica reparadora (Figuras 3, 4, 5).

El procedimiento de Nuss, no requiere de otras incisiones ni tampoco de resecciones costales ni estereotomía, luego de la cirugía los pacientes se reincorporan rápidamente a sus actividades, permaneciendo hospitalizados sólo por un plazo de 4 a 6 días. Desde su introducción en 1998, esta nueva técnica ha sido aceptada por cirujanos y pacientes como un procedimiento menos radical y con muy buenos resultados estéticos (9, 10, 11, 13, 17, 18).

## EVALUACIÓN PREOPERATORIA

En la primera consulta se realiza una completa historia clínica y se explica en detalle a los padres y pacientes el significado de esta enfermedad.

En los casos con deformidad leve y asintomáticos, los pacientes son sometidos a un plan de ejercicios para lograr una corrección postural y luego son controlados cada seis meses. En los casos sintomáticos y aquellos en que existe una marcada deformidad es necesario una evaluación bronco pulmonar, cardiológica, genética y psicológica, con el fin de pesquisar posibles repercusiones funcionales y psicológicas.

Para una aproximación objetiva del grado de deformidad, en todos los pacientes se solicita una tomografía computarizada de tórax y se practica una ecocardiografía.

La evaluación de la severidad del PE es determinada por el índice de Haller, los hallazgos frecuentes en los estudios ecocardiográficos son: compresión en grado variable de cavidades ventriculares derechas con o sin disfunción del ventrículo derecho, prolapso de válvula mitral y compresión variable de la vena cava inferior.

La selección de los pacientes para corrección quirúrgica está basada en el grado de severidad de la deformidad (indice de Haller), progresión,

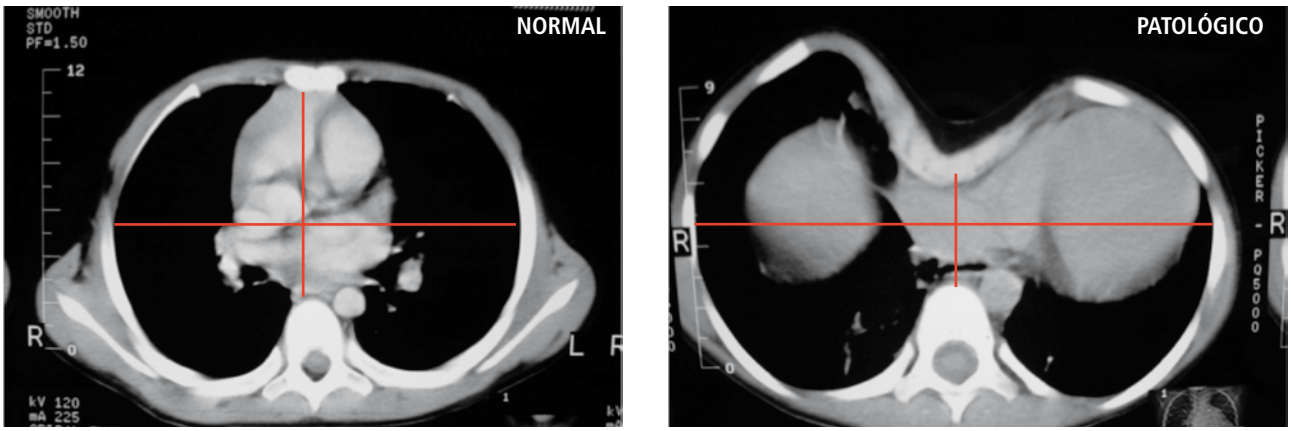


*Figura 6. Tomografía torácica. Permite apreciar el hundimiento, la rotacion esternal, compresión de ventriculo derecho y desplazamiento cardiaco hacia la izquierda. El índice de Haller es la relación existente entre el diámetro tranverso del tórax y anteroposterior.*

edad, presencia de sintomatología respiratoria y hallazgos ecocardiográficos.

## PROCEDIMIENTO QUIRÚRGICO

El procedimiento se realiza bajo anestesia general. La profilaxis antibiótica es indicada al comienzo de la operación y es mantenida por tres días, se efectúa un cuidadoso aseo de la piel y aseptización, previo a la cirugía, el anestesista instala un catéter epidural con el fin de lograr un bloqueo total del dolor en el postoperatorio.

La corrección de la deformidad se logra mediante la introducción de una barra metálica retroesternal, previamente moldeada de acuerdo a la deformidad de cada paciente, la introducción es guiada mediante videotoracoscopía con lo cual se visualizan las estructuras del mediastino, la estabilización del implante es fundamental y se logra con la utilización de suturas alrededor de las costillas y estabilizador metálico lateral que permiten fijar la prótesis a la pared y evitar el desplazamiento (15). También se han utilizado estabilizadores reabsorbibles (14).

En los casos de antecedente de alergia a metales, se recomienda el uso de barras de titanio.

El catéter epidural es retirado al tercer día y en los días siguientes. La analgesia es administrada por vía endovenosa hasta el día del alta. El adecuado funcionamiento del catéter epidural y analgesia endovenosa logran un control adecuado del dolor, permitiendo que el paciente pueda reiniciar precozmente, en el primer día del post operatorio, deambulación precoz y kinesiterapia respiratoria con ejercicios diafragmáticos abdominales, con la finalidad de lograr una adecuada reexpansión pulmonar. El promedio de estadía hospitalaria es de 5 días, luego del alta, el paciente permanece con analgesia administrada por vía oral por 5 a 7 días.

La barra es mantenida por un tiempo mínimo de 3 años, tiempo necesario para evitar recidiva de la malformación. Si por alguna razón requiere ser retirada antes de este período, la posibilidad de una recidiva, habitualmente parcial, aumenta. En los pacientes que son intervenidos en edades entre 8 a 11 años, se sugiere mantener el implante por aproximadamente 4 años. Durante este período de tiempo el paciente permanece sin deportes el primer mes y luego actividades deportivas en forma progresiva, no se recomienda, durante el primer año, realizar deportes de contacto.

El retiro de la prótesis requiere de anestesia general, la técnica es sencilla y la hospitalización es en promedio menor de 24 horas (16).

## DISCUSIÓN

El pectus excavatum es la malformación torácica más frecuente y en los casos más severos la deformidad se asocia a trastornos respiratorios, desplazamiento y compresión de cavidades cardiacas con o sin disfunción ventricular. La sintomatología de este defecto generalmente es inaparente hasta que el paciente participa en actividades deportivas exigentes o actividades muy estresantes. El PE produce en un porcentaje considerable de los pacientes una deformidad estética severa con repercusiones sobre la autoestima y el desarrollo de la personalidad; por lo general estos niños son tímidos, inhibidos y retraídos, se abstienen de participar en actividades en las cuales el tórax es necesariamente expuesto, como ocurre en la natación y las actividades atléticas.

Al corregir la deformidad existe una marcada mejoría de la autoestima, de los síntomas respiratorios y cardiacos.

Es necesario señalar que estos pacientes tienen una mayor incidencia de enfermedades respiratorias y asma, sin embargo, en la mayoría los test convencionales de evaluación de función pulmonar y cardiaca son normales en reposo, pero si son evaluados en ejercicio intenso la función cardiaca está reducida si se compara con individuos normales de la misma edad, la función respiratoria puede estar disminuida hasta un 30%, dependiendo de la severidad del defecto. El estudio ecocardiográfico permite evaluar el grado de compresión cardiaco en los casos que existe, y determinar la presencia o no de disfunción del ventrículo derecho. Frecuentemente existe además un prolapso de la válvula mitral, reportada hasta en un 65% de los pacientes con PE. La corrección del PE revierte estas alteraciones. La TAC de tórax permite determinar la relación que existe entre el diámetro transverso y antero posterior del tórax. Es aceptado que un índice mayor a 3,25 se correlaciona con deformidades severas que requieren de corrección quirúrgica.

Las técnicas mínimamente invasivas para la corrección del PE fueron introducidas a partir de 1997. El principio fundamental de esta técnica es que con la barra in situ a lo largo de 2 años se produce una remodelación de la malformación torácica, similar a lo que ocurre con los tratamientos ortodóncicos, y que se consolida definitivamente. El implante metálico es retirado a los 3 años mediante un procedimiento ambulatorio.

Respecto de la mejor edad para la corrección, con esta técnica mínimamente invasiva, aún existe discusión, sin embargo en los últimos años se ha definido que el mejor rango de edad es entre los 8 y 15 años, periodo en el cual el tórax es menos rígido y por consiguiente más maleable (Figuras 7, 8). En edades mayores, los resultados logrados también son satisfactorios (8, 9).

La derivación precoz de estos pacientes, permite al especialista realizar una evaluación inicial que consiste en ecocardiografía, evaluación broncopulmonar y genética, el seguimiento periódico posterior, cada seis meses o un año, permitirá determinar la edad más adecuada para efectuar una corrección quirúrgica de la malformación.

El procedimiento mínimamente invasivo, denominado procedimiento de Nuss, para la corrección del pectus excavatum, ha sido amplia-

*Figura 7A. Foto preoperatoria de paciente con pectus excavatum severo, asimétrico y rotación esternal.*

*Figura 7B. Foto postoperatoria.*

*Figura 8A. Foto preoperatoria paciente 18 años. Pectus excavatum simétrico.*

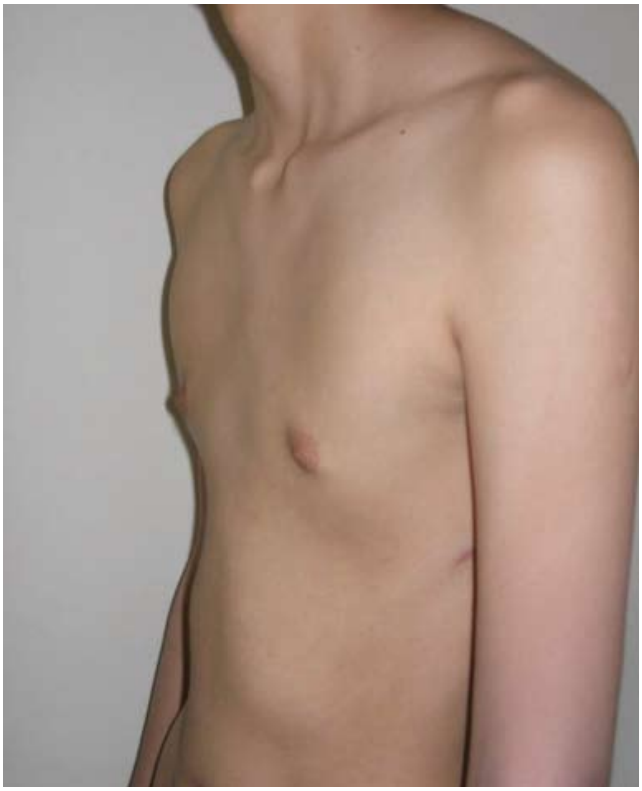

*Figura 8B. Foto postoperatoria.*

mente aceptado en muchos centros en el mundo, los que en la actualidad han notificado sus experiencias en la literatura, valorando los resultados anatómicos, fisiológicos, estéticos y reducción del tiempo quirúrgico. El número de pacientes sometidos a esta novedosa técnica, ha aumentado considerablemente. Muchos nuevos aspectos técnicos se han incorporado al procedimiento en los últimos años, de manera que la cirugía es mucho más segura y con mejores resultados.

## EXPERIENCIA CLÍNICA

La experiencia clínica, corresponde a 510 pacientes portadores de una malformación de la pared torácica atendidos entre marzo de 2000 y agosto 2009, en el hospital de Niños Dr. Luis Calvo Mackenna y en la Clínica Las Condes de Santiago, Chile.

Un 69% correspondieron a pectus excavatum, equivalente a 352 pacientes. A la fecha el 64%, equivalente a 225 pacientes han sido intervenidos con la técnica de Nuss, siendo 176 Varones y 49 mujeres, el rango de edad fue de 4 a 36 años, con un promedio de 13.5 años. El índice de Haller, de los pacientes seleccionados para cirugía en la presente serie fue de 3,6 a 20. Las complicaciones encontradas fueron de baja frecuencia y acorde a lo descrito en la literatura (5, 12, 19). Dos Pacientes (0.8 %) evolucionaron con neumotórax en el post operatorio y requirieron de drenaje pleural. En seis (2.6%) pacientes se pesquisó desestabilización del implante. Infección de herida operatoria en seis pacientes (2.6 %), los que requirieron tratamiento antibiótico por 2 a 3 semanas. En 1 (0.4 %) paciente fue necesario el retiro precoz de la prótesis. Pericarditis en tres (1.3 %), en dos fue resuelto con tratamiento antiinflamatorio y en un paciente fue necesario efectuar drenaje pericárdico por presentar un derrame extenso. En este último paciente se pesquisó una reacción alérgica a la barra y más tardíamente una tiroiditis, que fue atribuida a causas inmunológicas. Derrame pleural que requirió de punción para su drenaje en un paciente. Complicaciones mayores intraoperatorias, descritas en la literatura no se presentaron en esta serie. La corrección quirúrgica fue considerada satisfactoria en la mayoría de los pacientes.

El procedimiento de Nuss, es una técnica muy segura y constituye nuestra elección para corregir el PE. Requiere de una implementación adecuada, videocirugía y en especial de cirujanos entrenados y con amplio conocimiento de todos los aspectos técnicos.

## REFERENCIAS BIBLIOGRÁFICAS


**1.** Chung CS, Myrianthopoulos NC. Factors affecting risks of congenital malformations. I. Analysis of epidemiologic factors in congenital malformations. Report from the Collaborative Perinatal Project. Birth Defects Orig Artic Ser 1975;11(10):1-22.

**2.** Ravitch MM. Operative Technique of Pectus Excavatum Repair. Ann Surg 1949 : 429 - 444.

**3.** Ravitch MM. The chest wall. In: Pediatric Surgery (4th ed). Chicago, IL: Year Book Medical Publishers, 1986:568.

**4.** Welch KJ. Satisfactory surgical correction of pectus excavatum deformity in childhood. J Thorac Surg 1958;36:697-713.

**5.** Donald Nuss, Robert Kelly, Jr, Daniel P. Croitoru, and Michael E. Katz. A 10- Year Review of a Minimally Invasive Technique for the Correction of Pectus Excavatum. Journal of Pediatric Surgery, Vol 33, N 4, 1998 : pp 545-552.

**6.** J. Alex Haller , Jr, Sandra S. Kramer, and Steven A. Lietman. Use of CT Scan in Selection of Selection of Patients for Pectus Excavatum Surgery : A Preliminary Report. Journal of Pediatric Surgery, Vol 22, N 10, 1987 : pp 904-906.

**7.** Haller jr, G.M. Loughlin. Cardiorespiratory function is significantly improved following corrective surgery for severe pectus excavatum. J . Cardiovasc Surg 2000; 41 : 125 - 30.

**8.** Shamberger RC, Welch Kj: Mitral valve prolapse asssociated with pectus excavatum. J. Pediatr 111:404-407, Sept 1987.

**9.** André Hebra, Barbara Swoveland, Michael Egbert Edward P. Tagge, Keith Georgeson, h. Biemann Othersen, Jr, and Donald Nuss. Outcome Analysis of Minimally Invasive Repair of Pectus Excavatum: Review of 251 Cases. Journal Of Pediatrics Surgery , Vol 35, N 2, 2000: pp 252-258.

**10.** Kim A. Molik, Scott A. Engu, Frederick J. Rescorla, Karen W. West, L.R. Scherer, and Jay L. Grosfeld. Pectus Excavatum Repair: Experience With Standard and Minimal Invasive Techniques. Journal of Pediatric Surgery, Vol 36, N 2, 2001: pp 324-328

**11.** K.A. Miller, R. K. Woods, R. J. Sharp, G. K. Gittes, K. Wade, K. W. Ashcraft, et al. Minimally invasive repair of pectus excavatum : a single institution s experience.Surgery. Journal of Pediatric Surgery, 2001 : pp 652-659.

**12.** Fonkalsrud EW, Beanes S, Hebra A, Adamson W, Tagge E. Comparision of minimally and modified Ravitch pectus excavatum repair. Journal of Pediatric Surgery 2002 Mar, 37 (3): 413-710.

**13.** Pectus excavatum. Tratamiento con técnica minimamente invasive. Patricio Varela, Oscar Herrera, Oscar Fielbaum. Rev. Chil. Pediatr. 73 (3); 263-269, 2002

**14.** Jassonni V, Asquasciati C, Costanzo S, Romanini MV, Varela P. Euro. Absorbable stabilization of the bar in minimally invasive repair of pectus excavatum. TorreM, J Pediatr Surg. 2008 Dec; 18(6): 407-9.

**15.** Repair Michele Torre, Patricio Varela, Caterina Asquasciati, María Victoria Romanini, Vincenzo Jasonni. Bilateral Endoclose Approach for the Stabilization

of the Bar in Pectus Journal of Laparoendoscopic & Advanced Surgical Techniques. April 2009, Vol. 19: 227.

**16.** Patricio Varela, María Victoria Romanini, Caterina Asquasciati, Michele Torre A Simple Technique for Removing the Nuss Bar with One Stabilizer: The Lateral Approach Journal of Laparoendoscopic & Advanced Surgical Techniques.

**17.** Pectus excavatum: historical background, clinical picture, preoperative evaluation and criteria for operation. Robert E. Kelly Jr, Seminars in Pediatric Surgery (2008) 17, 181-193.

**18.** Donald Nuss. Minimally invasive surgical repair of pectus excavatum Seminars in Pediatric Surgery (2008) 17, 209-217.

**19.** Daniel P. Croitoru, Robert E. Kelly, Michael J. Goretsky, M. Louise Lawson, Barbara Swoveland, and Donald Nuss. Experience and Modification Update for the Minimally Invasive Nuss Technique for Pectus Excavatum Repair in 303 Patients. Journal of Pediatric Surgery, Vol 37, N 3,2002: pp 437-445.

El autor declara no tener conflictos de interés, en relación a este artículo.