MASAS ANEXIALES EN EL RECIÉN NACIDO, PERIODO PERIPUBERAL Y TERATOMAS MADUROS DEL OVARIO. ENFOQUE CLÍNICO ACTUAL, ROL Y ALCANCES DEL TRATAMIENTO POR VIDEOLAPAROSCOPÍA

ADNEXAL MASSES IN NEWBORN, PERIPUBERAL PERIOD AND OVARIAN MATURE TERATOMAS. CLINICAL APPROACH AND LAPAROSCOPIC TREATMENT.

DRA. MARCELA BAILEZ (1)

1. Servicio de Cirugía General Pediátrica. Hospital J. P. Garrahan. Bs. As. Argentina.

RESUMEN

Las masas anexiales que se presentan con mayor frecuencia en pediatría son los quistes ováricos neonatales, quistes ováricos y paraováricos peripuberales y teratomas quísticos. Los quistes neonatales, se presentan como hallazgo en ecografías prenatales o por presencia de complicaciones secundarias a torsión, autoamputación, obstrucción intestinal y distress respiratorio. En la etapa peripuberal son frecuentemente de origen funcional y se pueden presentar como quistes foliculares, de cuerpolúteo o tecoluteinicos. Son todos benignos y habitualmente autolimitados. Las masas quísticas de gran tamaño pueden sufrir ruptura o torsión determinando un cuadro de dolor abdominal agudo.

Las neoplasias ováricas benignas más frecuentes son los teratomas maduros que se sospechan frente a un cuadro de dolor abdominal recurrente cuando en una ecografía ginecológica se observa una masa compleja.

La laparoscopía es de utilidad en el manejo diagnóstico y terapéutico de este tipo de masas en la edad pediátrica.

Palabras clave: Quiste ovárico neonatal, quiste anexial, teratoma maduro, laparoscopía.

SUMMARY

Functional neonates ovarian cyst, functional ovarian cysts and mesosalpinx cysts in peripuberal girls and mature cysts teratomas are the most common anexial masses in pediatric age. Neonatal cysts clinical presentation varies from an ultrasound incidental finding to signs related to complications such a torsion, intestinal obstruction or respiratoty distress. In the peripuberal age the majority are functional folicular, corpus luteal and theca lutein cysts. All are bening and are usually self-limiting. The majority present as an incidental finding during physical or ultrasound examination. Large cysts can rupture or twist presenting like an acute abdominal pain. Mature teratomas are the most common ovarian bening neoplasm in children and adolescents. Symptoms are frequently chronic abdominal pain and a complex mass in ultrasound study.

Laparoscopic diagnosis and surgery is effective and safe approach for cystics adnexal mass in pediatric age.

Key words: Neonatal ovaric cyst, adnexal cyst, mature teratoma, laparoscopy.

INTRODUCCIÓN

Las masas anexiales incluyen quistes, neoplasias o torsiones de anexo normal localizadas en los ovarios o trompas. Su real incidencia en la pediatría es variable por la diversidad de comunicaciones, no incluyéndose en algunas quistes funcionales de resolución clínica.

Si bien su forma de presentación más frecuente es el dolor abdominal y la ecografía ginecológica el método diagnóstico más específico, al incluir en esta categoría desde quistes fetales con diagnóstico prenatal hasta cistadenomas en adolescentes existen diferencias de acuerdo a la edad y patología de base.

El objetivo de esta presentación es definir las características clínicas de las masas anexiales en diferentes etapas de la edad pediátrica, el rol y alcances actuales de la videocirugía en el diagnóstico y tratamiento.

Artículo recibido: 01-09-09
Artículo aprobado para publicación: 14-10-09

Agrupamos las pacientes analizadas en 3 grupos; Quistes de ovario neonatales, Quistes anexiales peripuberales y Teratomas maduros del ovario.
El beneficio de la videocirugia como via de abordaje en la patología ginecológica del adulto es reconocido por la menor incidencia de adherencias postoperatorias y su eventual influencia en el compromiso reproductivo, especialmente en pacientes que ya presentan patología en sus genitales internos.
El objetivo de esta presentación es entregar elementos clínicos de diagnostico en lesiones quísticas anexiales y definir el rol y alcances que la videocirugia tiene en la actualidad.

QUISTES DE OVARIO NEONATALES

El ovario de la recién nacida es funcional y anatómicamente similar al puberal o adulto, como resultante de la estimulación de las hormonas placentarias. La presencia de quistes foliculares pequeños (1-7 mm) ha sido documentada en autopsias, con una incidencia del 34% (1). La mayoría de ellos presenta resolución espontánea, sin implicancias clínicas. En ocasiones aparecen quistes de mayor tamaño (5-10 cm) (2, 3).
Las causas por las cuales un folículo crece en forma exagerada, no están claras, pero la desaparición del estímulo placentario en el momento del nacimiento, plantea la posibilidad de desaparición espontánea y detención de crecimiento en algunos de ellos (4, 5).
La forma de presentación varía desde el hallazgo ecográfico prenatal hasta la manifestación de sus complicaciones; torsión, autoamputación, obstrucción intestinal y distress respiratorio.
Los diagnósticos diferenciales incluyen: quistes de mesenterio, colédoco y uraco mesonefricos (6), hematometra y duplicaciones intestinales.
El diagnóstico se hace generalmente en el tercer trimestre de gestación con un rango entre 27 y 41 semanas (promedio: 34 semanas) (7). Con la incorporación del examen ecográfico prenatal de rutina y el mejoramiento de la ultrasonográfica, los quistes de ovarios fetales son diagnosticados con mayor frecuencia.
En las recién nacidas los quistes pueden presentarse fuera de la pelvis, aún en ambos hipocondrios.
Previamente al desarrollo de la ecografía prenatal, muchos de estos quistes, aún ovarios torcidos pudieron haber quedado sin tratar, evolucionando a la atrofia, sin implicancias clínicas. Por otro lado, existen en la bibliografía comunicaciones de muerte atribuibles a complicaciones de estos quistes. Además los hallazgos de adherencias intestinales justifican el abordaje mínimamente invasivo de los quistes complejos.
Existe controversia en el manejo postnatal de los mismos, dependiendo de sus características ecográficas y tamaño.Las conductas terapéuticas varían desde el seguimiento ecográfico en el caso de quistes simples menores de 5 cm hasta la ooforectomia en los complicados con torsión (4). Algunos autores justifican la cirugía en todos los casos, teniendo en cuenta que las complicaciones son impredecibles (5, 6). Sin embargo el hallazgo del tejido ovárico viable en muchas de las piezas quirúrgicas indican que la ooforectomía es excesiva, aunque el tejido ovárico impresione estar reemplazado por el quiste.
La menor incidencia de adherencias postoperatorias atribuibles al abordaje laparoscópico es especialmente importante en la preservación de la fer-

FIGURA 1. ALGORITMO QUE INCLUYE ASPIRACIÓN ECOGRÁFICA O LAPAROSCÓPICA PARA EL TRATAMIENTO DE LOS QUISTES SIMPLES Y OOFORECTOMÍA LAPAROSCÓPICA EN LOS COMPLICADOS

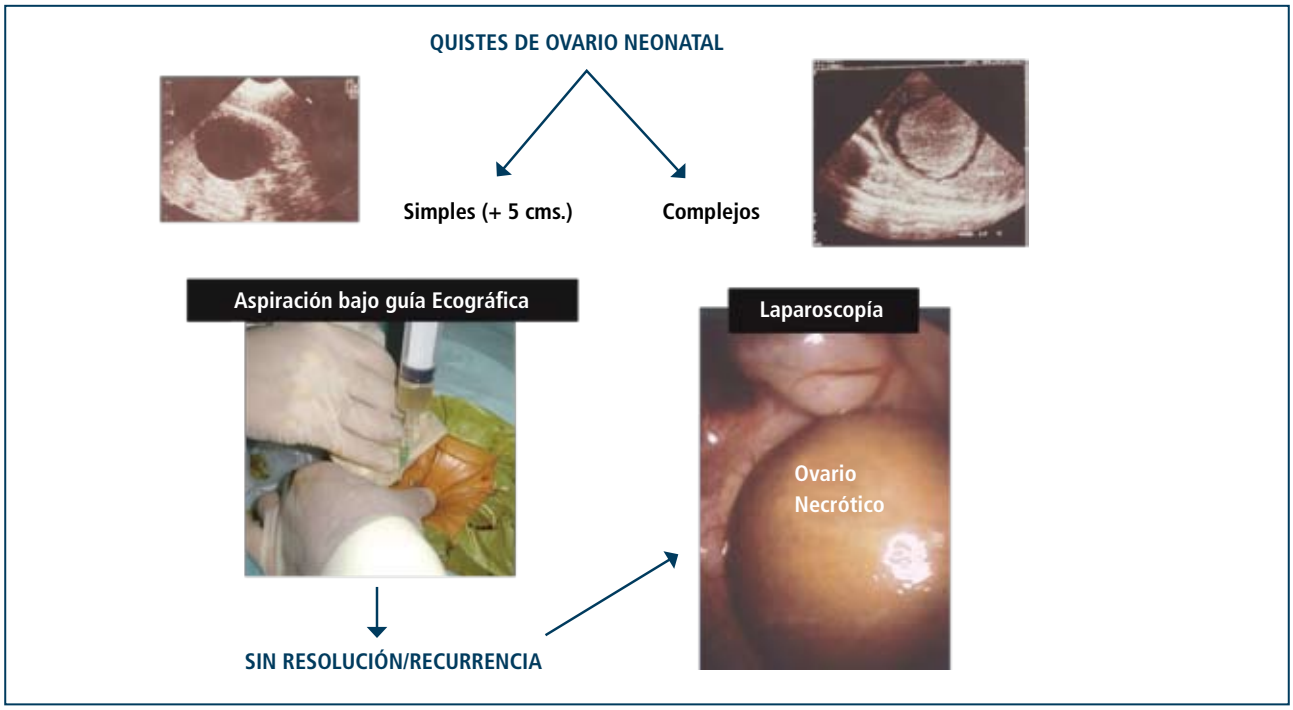

tilidad futura, tratándose de pacientes que ya han perdido una gónada.
El diagnóstico prenatal se basa en tres criterios: 1) sexo femenino, 2) masa quística abdominal 3) Identificación de riñones y vía urinaria normal, 4) Tracto gastrointestinal normal.
Desde el punto de vista ecográfico definimos como quiste simple a aquellos anecogénicos, de paredes finas y complejos a los que presentan tabiques, y/o sobrenadantes o aspecto sólido.
En la búsqueda de una conducta terapeútica alternativa a la cirugía convencional, utilizamos el algoritmo propuesto por Widdowson en 1988, que tiende a disminuir el número de cirugías con la utilización de la punción ecográfica en los quistes simples (8), al que incorporamos el uso del abordaje laparoscópico de los quistes complejos y de los simples con dificultad para la punción (Figura 1). Nuestra experiencia con las primeras 19 recién nacidas fue previamente publicada (9).
La punción ecográfica es realizada bajo anestesia general y con estricta técnica de asepsia.
La palpación y fijación manual del quiste, aproximándolo a la pared abdominal permite realizar su punción y evacuación, mientras no existan otras estructuras interpuestas.
La desaparición inmediata de la imagen que se transforma en una semiluna característica y las características macroscópicas y bioquímicas (determinación de estradiol) del líquido aspirado confirman el diagnóstico.
La exploración laparoscópica se indica para el tratamiento de quistes complejos, frente a una duda en los diagnósticos o imposibilidad de punción en los quistes simples.

Técnica Laparoscópica

La presión de CO_2 utilizada para la creación del neumoperitoneo oscila entre 5 y 7 mm Hg.
El primer trócar se inserta a nivel umbilical utilizando una técnica abierta a la que llamamos "umbilicoplastía simil" (Figura 2). Cuando el quiste se extiende hasta el abdomen superior se requiere el ingreso por hipocondrio para permitir trabajar en forma ergonòmica. Inicialmente utilizamos una óptica de 10mm y 30 grados para el tratamiento de un quiste complejo ya que la extracción de la pieza (ooforectomía) se realiza a través del ombligo, muy extensible en el período neonatal. Actualmente preferimos las ópticas de 3 o 4mm e instrumental de 3mm corto (20 cm) por ser más ergonómico.
El segundo trócar de 3mm se coloca en uno de los flancos. La introducción de una pinza atraumática a través del mismo permite la exploración de la cavidad y confirmación del diagnóstico (Figuras 3A y 3B). En procesos de larga data el ovario se presenta como una masa errante, de contenido necrótico, sin fijaciones, lo que hace el diagnóstico de autoamputación. El hallazgo de una trompa ciega o desaparecida confirma este hecho y no es necesario colocar un tercer trócar para completar el procedimiento.
Para realizar una ooforectomía de un ovario torcido y no viable es necesario colocar un tercer trócar de trabajo (3 mm) en el franco contralateral. El pedículo ovárico puede ser fulgurado utilizando corriente bipolar o endoligaduras. En ocasiones observamos adherencias intestinales que fueron liberadas sin dificultad.
La extracción de la pieza, previa punción evacuadora, se realiza a través del ombligo.

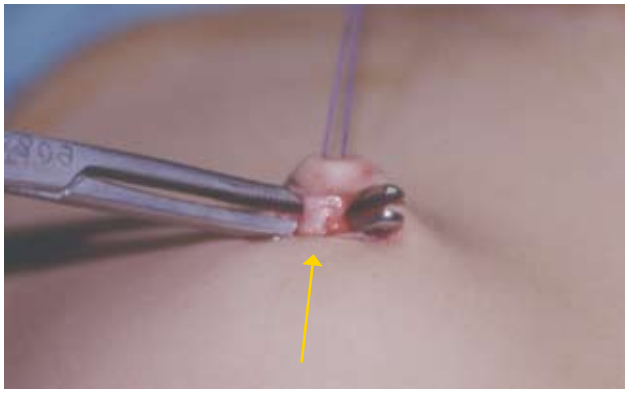

Figura 2.
Técnica Abierta: "Umbilicoplastía simil ". Un punto de tracción umbilical.
Una incisión circular alrededor del ombligo (inferior para procedimientos de abdomen superior y superior para procedimientos de abdomen inferior).
La flecha muestra el conducto umbilical permeable. No es necesaria su desinversión.

Figura 3A. Extracción de quiste ovárico. 2 Trócares.

Figura 3B. Un grasper es utilizado para llevar el ovario necrótico hacia el ombligo bajo visión laparoscópica mientras la óptica retrocede dentro del trócar.

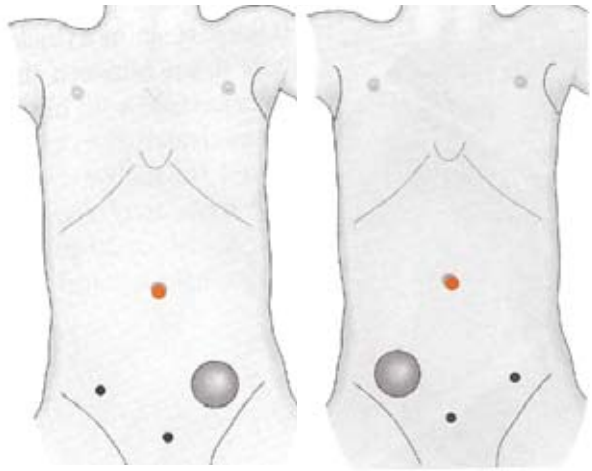

Figura 4 A. Colocación de trócares para el tratamiento de una masa anexial izquierda y derecha. Utilización de un trócar suprapúbico y uno contralateral al lado sospechado, evitando el uso de uno de los brazos cruzando el abdomen.

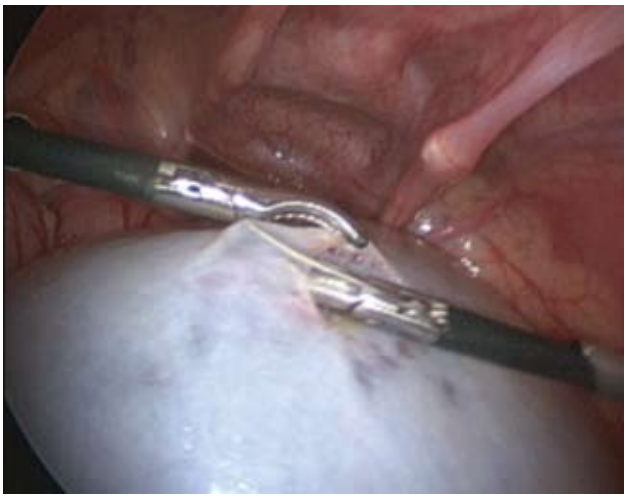

Figura 4 B. Quistectomía ovárica: Apertura de la cápsula ovárica y disección del plano entre el quiste y el ovario

Frente al hallazgo de ambos ovarios normales y la presencia de una duplicación intestinal, el tratamiento de la misma puede continuarse por vía laparoscópica o exteriorizar la anomalía a través del ombligo para completar su tratamiento.

Ante la imposibilidad de realizar una punción bajo guía ecográfica de un quiste simple, ya sea técnica o por duda diagnóstica, realizamos una exploración laparoscópica. y una punción o quistectomía

Experiencia Clínica

Treinta y un pacientes fueron tratados utilizando el algoritmo descrito anteriormente desde enero de 1997 hasta Setiembre de 2007.

Diez neonatos, con quistes simples, fueron tratadas con punción y solo 1 requirió una laparoscopía 2 años después, por reaparición de una imagen quística que resultó ser una duplicación intestinal.

De las 21 restantes; 19 tenían una torsión con necrosis del ovario que fue ooforectomizado por vía laparoscópica y extraido por el ombligo en todas sin complicaciones y 2 un quiste no complicado tratado con quistectomía. Seis (30%) presentaban el ovario autoamputado. Observamos adherencias intestinales que fueron liberadas sin dificultad en 8 pacientes.

Ninguna de ellas requirió una reintervención hasta la fecha.

QUISTES ANEXIALES PERIPUBERALES

Los quistes funcionales son los que se presentan con mayor frecuencia en el ovario humano. Pueden corresponder a quistes funcionales foliculares, cuerpo luteo y quistes luteinicos tecales. Todas son lesiones benignas y frecuentemente autolimitadas y que pueden alcanzar diámetros de hasta 8 centímetros.

La mayoría de estas lesiones son hallazgos incidentales durante una ecografía. Quistes de mayor tamaño, sin embargo, pueden ser sintomáticos secundario a ruptura o torsión con pérdida del ovario.

Los quistes paraovaricos en cambio, pueden alcanzar diámetros de hasta 10 centímetros y manifestarse también como dolor, ruptura y torsión del anexo. La dismenorrea es un síntoma asociado a este tipo de lesiones.

El tratamiento quirúrgico se realiza en quistes simples mayores de 5 cm de diámetro persistentes, asociados a dolor pelviano o complejos. El abordaje de elección es la via laparoscopica y el procedimiento que se utiliza para estas lesiones es la quistectomía (Figuras 4 A y 4 B). Cuando se localizan en el mesosalpinx se realiza la apertura del mesosalpinx y enucleación del quiste y no sólo su fenestración para evitar su recidiva. La ooforectomía se utiliza ante la presencia de necrosis indiscutida secundaria a una torsión.

Experiencia Clínica:

Cuarenta y un pacientes con masas anexiales han sido tratadas entre 1997 y 2007. Diez y ocho fueron quistes del mesosalpinx y 23 del ovario (7 del cuerpo luteo y 16 foliculares), tres pacientes (7%) con quistes foliculares requirieron un segundo procedimiento por recurrencia de la lesión.

TERATOMAS MADUROS

Los teratomas maduros son las neoplasias ováricas más frecuentes en pediatría (10, 11, 12).

La enucleación del tumor, preservando el ovario por vía laparoscópica es una conducta terapéutica aceptada en adultos (13), pero sólo casos aislados fueron publicados en niñas (14).

El teratoma maduro de ovario es un tumor benigno que se desarrolla a partir de células totipotenciales, compuesto por tejido ecto, meso y endodérmico. Teniendo en cuenta que se trata de tumores benignos, bilaterales entre un 7 y 10%, la ooforectomía constituye un tratamiento muy agresivo (15, 16).

La recurrencia luego del tratamiento conservador es menor del 1%(17). A pesar de que la ruptura espontánea ó iatrogénica de los teratomas de ovario podrían generar granulomas o adherencias peritoneales, estas complicaciones no están publicadas en relación con las rupturas intraoperatorias.

En nuestra experiencia, 27 pacientes portadoras de teratomas maduros fueron intervenidas por vía laparoscópica, realizándose enucleación del tumor con preservación de la gónada en 25 y ooforectomía en 2.
La edad promedio fue 10 años (4 a 16 a). Se realizó ecografía abdomino-pelviana y determinación de alfafetoproteína y hormona gonadotrofina coriónica séricas en el preoperatorio en todas las pacientes con masa anexiales asistidas. Sólo se indicó el abordaje laparoscópico en aquellas que tenían valores normales de marcadores e imágenes ecográficas compatibles con benignidad.

Técnica Laparoscópica

El tumor se extrae una bolsa a través del ombligo o a través de uno de los sitios de trabajo, dependiendo del tamaño del mismo y de las características de la pelvis.
La técnica consiste en la incisión de la cápsula con corriente monopolar y la enucleación del tumor evitando su efracción y extracción en bolsa. La evacuación parcial mediante aspiración es útil en los teratomas grandes, predominantemente quísticos. La hemostasia del ovario residual se realiza con corriente bipolar seguida de abundante irrigación de la pelvis. El ovario contralateral se inspecciona sin abrir su cápsula. En una ocasión se realizó exéresis bilateral.

Evolución

Todas las pacientes fueron dadas de alta de internación el primer día postoperatorio. Dos pacientes requirieron una nueva laparoscopía por aparición de un teratoma en el ovario contralateal en 1 y por la aparición de un quiste folicular persistente en un ovario único en la otra en un período de seguimiento promedio de 37,5 meses (4 a 94 meses).
La evidencia documentada en esta serie sugiere que la laparoscopía puede ser efectiva y segura en pacientes seleccionados para el manejo conservador del teratoma maduro de ovario en pediatría (18)

CONCLUSIONES

Es posible la conservación del ovario neonatal aún en la presencia de grandes quistes si no están complicados. Tanto la punción bajo guía ecográfica como translaparoscópica para el tratamiento de quistes simples neonatales son procedimientos seguros y mínimamente invasivos para su tratamiento definitivo.

El tratamiento laparoscópico inicial es el procedimiento de elección para el tratamiento de los quistes neonatales complicados (complejos). Esta modalidad es bien tolerada en recién nacidos e infantes.

La evidencia documentada en esta serie sugiere que la laparoscopía puede ser efectiva y segura en pacientes seleccionados para el manejo conservador del teratoma maduro de ovario en pediatría.

REFERENCIAS BIBLIOGRÁFICAS

1. Defoort P, Thierry M, et al. Ovarian Cysts in the fetus and neonate. Z. Geburtsh u Perinat 1990; 194: 137-39.

2. Terdjman P, Taviere V, Pariente D, et al. Kystes de l´ ovarie nonataux. J. Radiol. 1988; 69: 67-70.

3. Valenti C, Kassner G, Yermakov V, et al. Antenatal diagnosis of a fetal ovarian cyst. Am. J.Obstet. Gynecol. 1975; 15: 216.

4. Sakala Ep, Leon Za, Rouse G. Management of antenatalli diagnosed fetal ovarian cyst. Obst Gynecol Survery 1991; 46:407-413.

5. Amodio J, Abramson S, Berdon W, et al. Postnatalresolution of large ovarian cyst detected in utero. Pediatric Radiol. 1987; 17: 467-469.

6. Garner G: Mesonephric cyst in fetal large ligament. Am. J. Obstet. Gynecol. 1957; 563.

7. Rapin C, Montagne D, Sirinelli Al. Diagnostic of ovarian cysts in the perinatal period and terapeutic implications (20 cases). European Society Of Pediatric Radiology Toronto, 1987;30: 498-502.

8. Widdowson DJ, Pilling DW, Cook CM. Neonatal ovariam cysts: therapeutic dilemma Arch DisChild 1988; 63:737.

9. Bailez M and Martinez Ferro M. Endosurgical Postnatal Approach of fetal ovarian cysts. Pediatric Endosurgery & Innovative Techniques 1997; 2: 111-116.

10. Breen JL,MaxsonWS: Ovarian Tumors in Children and Adolescents. Clin Obstet Gynecol 1977; 20:607.

11. Breen JL , BonanoJF , Maxson WS: Genital Tract tumors in Children. Pediatric Clinics of North America ,1981; 28: 2 360.

12. Bailez M. M,Amaral D, González S et al: Tumores de Ovario en la Infancia y Adolescencia. Experiencia en un sólo centro. Rev de Cir Infantil. 1992;1:4-9,

13. Nezhat C, Winer WK, Nezhat F: Laparoscopic Removal of Dermoid Cysts. ObstetGynecol 1989;73 :278-280.

14. García FA, LangJF, Childers JM: Laparoscopic ovarian cystectomy for a benign teratoma in a10 year-old -girl. J Am Assoc Gynecol Laparosc 1996.: 3 (2) 321-3.

15. Emans JS, Goldstein DP: Pediatric and Adoescent Gynecology 3rd Ed. Boston, Little Brown and Co, 1990, p426.

16. Bailez M. M: Conservaciónde la Gonada en la Exéresis de Tumores Benignos del Ovario. Rev de Cir Infantil 1993; 3 :83-85.

17. Engel T, Greeley DU, Swenney WJ: Recurrent Dermoid Cyst of the Ovary. Report of 2 Cases. Obstet Gynecol1965.26: 757.

18. Bailez M. M. Ovary Sparing surgery in benign ovarian neoplasms Pediatric Endosurgery Edited by Springer Verlag. Keith Georgeson; Klas Bax. October 2007.

La autora declara no tener conflictos de interés, en relación a este artículo.