HEMATURIA EN PEDIATRÍA

HAEMATURIA IN CHILDREN

DR. JULIO PIÑA G. (1), DR. CARLOS SAIEH A. (2)

1. Becado de Pediatría, Hospital Félix Bulnes Cerda, Universidad Mayor. jupi_er@yahoo.es
2. Tutor de beca de Pediatría. Departamento de Pediatría, Clínica las Condes.

RESUMEN

Después de la infección del tracto urinario, la hematuria es el signo clínico más común en la práctica pediátrica nefrológica Está definido como la presencia anormal de células hemáticas en la orina.

La hematuria puede ser macroscópica (desde orina completamente teñida con sangre a un colorido como té), o también puede ser microscópica.

Puede ser asintomática o sintomática, transitoria o persistente, aislada o asociada con proteinuria, u otras alteraciones urinarias. La presencia de hematuria es motivo de gran preocupación para los padres.

El propósito de la siguiente revisión es determinar las posibles etiologías y entregar herramientas que ayuden al médico seleccionar adecuadamente a los pacientes que requerirán una evaluación más exhaustiva y especializada.

Palabras clave: Hematuria, proteinuria, enfermedad renal ,enfermedad de células falciformes, sindrome de Alport, lupus, nefritis, Infección tracto urinario, glomerulonefritis.

SUMMARY

After urinary tract infection, hematuria is the most common clinical finding in pediatric nephrology practice. It is defined as the abnormal presence of red blood cells in urine.

Hematuria can be gross (ie, the urine is overtly bloody, or tea colored) or microscopic. It may be symptomatic or asymptomatic, transient or persistent, and either isolated or associated with proteinuria and other urinary abnormalities.

The presence of hematuria is a cause for great concern by the parents.

The purpose of this revision is to help physicians to recognize and confirm the finding of hematuria to determine the possible etiologies and selection of patients with significant systemic disease that requires more specialized evaluation.

Keywords: Hematuria, proteinuria, renal disease, sickle cell disease, Alport syndrome, lupus nephritis, urinary tract infection, glomerulonephritis.

INTRODUCCIÓN

La hematuria constituye una circunstancia clínica poco frecuente en el total de los niños referidos a una unidad de urgencias, salvo cuando ésta es macroscópicamente visible. Sin embargo, si tomamos sólo las causas nefrourológicas en la consulta pediátrica, sólo es precedida por las infecciones del tracto urinario (1-2).

La hematuria puede ser macroscópica o microscópica. Desde el punto de vista etiológico, puede estar vinculada a patologías nefrológicas o urológicas, benignas o potencialmente graves (3).

La incidencia de hematuria en determinados grupos raciales está determinada por la causa principal. Por ejemplo, la hipercalciuria idiopática es más frecuente en pacientes de raza blanca (4). Por el contrario, la hematuria causada por la enfermedad de células falciformes es más común en la raza negra (5). El llamado síndrome de cascanueces es más frecuente en población asiática (6). En cuanto a la distribución por sexo la hematuria en el síndrome de Alport es más frecuente en niños y en el Lupus se presenta mayormente en las niñas (7-8).

Las causas más frecuentes de hematuria en la edad pediátrica se enumeran en la Tabla 1

Una primera aproximación diagnóstica es determinar si la hematuria es de origen glomerular o no glomerular de acuerdo a hallazgos macro o microscópicos (Tabla 2).

Un adecuado enfoque diagnóstico debe abarcar diversos puntos tales como (1):

- **Antecedentes familiares:** hematuria, riñones poliquísticos, insuficiencia renal, sordera, litiasis, coagulopatias.
- **Antecedentes personales:** lupus, cardiopatía congénita, antecedentes neonatales de trombosis renal, medicamentos, ejercicio, extracción dental.

Síntomas:

- Hematuria: características macroscópicas, presencia de coágulos, duración, carácter intermitente o continuo, relación con la micción.
- Disuria

Artículo recibido: 19-02-09
Artículo aprobado para publicación: 18-08-09

TABLA 1. CAUSAS DE HEMATURIA EN EL NIÑO (1)

Hematurias Glomerulares	Hematurias no glomerulares
Familiares • Nefritis hereditaria • Hematuria recurrente benigna	Congénitas • Enfermedad poliquística • Drepanocitosis • Trastorno de la coagulación
Adquiridas • Glomerulonefritis postinfecciosa • Nefropatía por IgA • Glomerulonefritis membranoproliferativa • Glomerulonefritis membranosa • Glomerulonefritis focal y segmentaria • Endocarditis bacteriana • Nefritis por Shunt • Nefritis insterticial	Adquiridas • Inducida por drogas • Medios de contraste radiológico
Sistémica • Lupus eritematoso • Púrpura de Schonlein Henoch • Síndrome Hemolítico urémico	Uropatias • Cistitis Hemorrágica • Cálculos • Hipercalciuria idiopática • Traumatismo renal • Uropatía obstructiva • Tumores renales • Anomalías vasculares • Ejercicio • Idiopáticas

TABLA 2. CARACTERÍSTICAS EN LA ORINA EN HEMATURIA GLOMERULAR V/S NO GLOMERULAR

Característica	H glomerular	H no glomerular
Macroscópico		
Color	Verdoso, pardo o negruzco Uniforme durante toda la micción	Rosado, Rojo brillante No uniforme en toda la micción
Presencia de coágulos	No	Si
Microscópico		
Cilindros hemáticos	Si	No
Hematíes dismórficos	> 80%	< 20%
Acantocitos	> 5%	Ausentes

Tomado de ref. 2

- Dolor lumbar o abdominal
- Artralgias o erupciones cutáneas
- Edema
- Traumatismos
- Infección faríngea o cutánea
- Sordera
- Síndrome febril
- Ejercicios
- Pérdida de peso
- Medicamentos

Examen físico:

- Hipertensión arterial
- Piel: equimosis, exantemas, petequias
- Anomalías en la frecuencia cardiaca, soplos cardiacos
- Masa renal
- Soplo abdominal o lumbar
- Globo vesical
- Meato uretral
- Ojos: anomalías cornéales, cristalino, fondo de ojo.

HEMATURIA MICROSCÓPICA

La hematuria microscópica es un hallazgo común en niños, siendo definida como la presencia de más de 5 glóbulos rojos por campo mayor a la microscopía (9,10). El examen microscópico es el "gold standard" en la detección de la hematuria microscópica.

Puede ser descubierta como un hallazgo incidental en un análisis de orina realizado por otros síntomas. Según lo mostrado en dos estudios poblacionales, entre un 3-4% de los niños seleccionados entre 6 a 15 años de edad resultaron positivo en las tiras reactivas para sangre en una muestra simple de orina (11,12).

Existe una larga lista de causas para la hematuria microscópica, la mayoría de las cuales son benignas, especialmente en niños con hematuria microscópica asintomática aislada. El dilema que afrontan los clínicos es identificar al niño en los que la hematuria es causada por una enfermedad subyacente importante.

EPIDEMIOLOGÍA

Varios estudios poblaciones en niños de edad escolar han mostrado que el promedio de prevalencia de la hematuria microscópica detectada en una muestra simple de orina es de 3 a 4% (11,12,13). Dentro del 1% de niños con 2 ó más análisis de orina positivo para hematuria, sólo un tercio tiene hematuria persistente, definida como positiva luego de la repetición de la prueba 6 meses después.

La combinación de hematuria y proteinuria es comúnmente baja, con un promedio de prevalencia < 0,7% en niños en edad escolar en una muestra simple de orina (11,12).

ETIOLOGÍA

Condiciones benignas y de mayor gravedad pueden causar hematuria microscópica en niños. Las causas más comunes de hematuria microscópica persistente incluyen a las glomerulopatías, la hipercalciuria, y síndrome cascanueces (9).

La nefropatía IgA es diagnosticada por biopsia renal con la presencia de depósitos mesangiales de IgA en el estudio con immunofluorescencia. Frecuentemente existe una historia de hematuria microscópica precedida por una enfermad del tracto respiratorio superior o gastrointestinal y usualmente una historia familiar negativa de enfermedad renal (14).

El síndrome de Alport es un trastorno recesivo ligado a X que típicamente es visto en hombres y frecuentemente es acompañado por una alta pérdida auditiva, anomalías oculares incluyendo, y, más tarde, falla renal progresiva. Mujeres portadoras heterocigotas también pueden tener hematuria, pero no tienen enfermedad renal progresiva. La anomalía genética en estos pacientes involucra el gen para la serie 5-alfa del colágeno tipo IV (COL4A5) (15).

La enfermedad de membrana basal delgada, también llamada hematuria familiar benigna, es una condición autosómica dominante. La biopsia del riñón revela adelgazamientos de la membrana basal glomerular en el microscopio electrónico. En muchos casos, es una forma heterocigota del síndrome de Alport autosómico recesivo involucrando los genes COL4A3 o COL4A4; se requieren dos genes anormales para el fenotipo Alport (16).

En niños con glomerulonefritis postestreptocócica, la hematuria generalmente se resuelve dentro de 6 meses después de su presentación.

La hipercalciuria, definida en niños mayores de 6 años de edad como el promedio en la orina de calcio/creatinina >0.2 (mg/mg), ha sido asociada con hematuria microscópica asintomática. En estudios realizados en EEUU, el promedio de prevalencia es bajo, 11% en el norte y sobre el 35% en el sur (17,18). De este modo, la asociación entre hipercalciuria y hematuria puede ser más común en áreas donde existe una alta prevalencia de nefrolitiasis.

El síndrome cascanueces se presenta a causa de la compresión de la vena renal izquierda entre la aorta y la arteria mesentérica superior, produciendo hematuria en niños usualmente asintomática, pero puede existir asociación con dolor en flanco. Es detectado por ultrasonografía doppler, valorando el diámetro y el peack de velocidad de la vena renal izquierda. La frecuencia de este síndrome como causa de hematuria en niños parece ser alta en Asia (6,19). Puede también causar proteinuria ortostática en niños.

La evaluación del diagnóstico depende de la presentación clínica, las cuales se encuentran dentro las siguientes 3 categorías, hematuria microscópica aislada asintomática sin proteinuria, asintomática con proteinuria y hematuria microscópica sintomática.

HEMATURIA MICROSCÓPICA AISLADA ASINTOMÁTICA

Como se señalo anteriormente está presente en un 3-4% de niños en edad escolar (11). Sin embargo, la enfermedad es raramente detectada. Al contrario que la hematuria macroscópica, este tipo de hematuria es un problema frecuente en niños. El diagnóstico es casual al demostrar la presencia de sangre en una muestra de orina sin proteinuria. El hallazgo

debe confirmarse siempre con análisis microscópico y repetirse al menos en dos o tres muestras de orina obtenidas 2 a 4 semanas después del hallazgo inicial, ya que en más del 50% de los casos desaparece entre 1 y 6 meses (microhematuria transitoria).

Se desconocen las causas de la microhematuria transitoria en niños. Podrían corresponder a hipercalciuria o hiperuricosuria idiopática, hematuria por ejercicio y pequeños traumas abdominales. Ocasionalmente puede corresponder a formas evolutivas tardías de glomerulonefritis aguda post-infecciosa subclínica, en las que la microhematuria puede continuar hasta 1-2 años después del comienzo de la enfermedad.

En niños con hematuria microscópica asintomática persistente los diagnósticos más frecuentes son los de hipercalciuria idiopática, enfermedad de membrana basal delgada y nefropatía IgA. Estos niños requieren controles periódicos, aunque los resultados a largo plazo permiten predecir un buen pronóstico si en su evolución no presentan brotes de hematuria macroscópica, no desarrollan proteinuria y no tienen historia familiar de síndrome de Alport (2).

HEMATURIA MICROSCÓPICA ASINTOMÁTICA Y PROTEINURIA

La combinación de hematuria y proteinuria es significantemente menos común que la proteinuria o hematuria aislada. Sin embargo la hematuria asintomática con proteinuria tiene una prevalencia en un promedio menor de 0.7% en niños en edad escolar y se asocia con alto riesgo de enfermedad renal (11-12). La evaluación de estos pacientes incluye la determinación de los niveles de creatinina y cuantificación de la proteinuria. Si la excreción de proteína es> 4 mg/m^2 por hora o si en una determinación a primera hora de la mañana, la relación calcio/creatinina en orina aislada es mayor de 0.2 el paciente debiera ser referido a nefrólogo, ya que probablemente éste tenga una enfermedad renal significativa. Si la excreción de proteína es menor que los valores anteriores, el paciente debiera ser reevaluado en 2 o 3 semanas.

CUADRO 1.

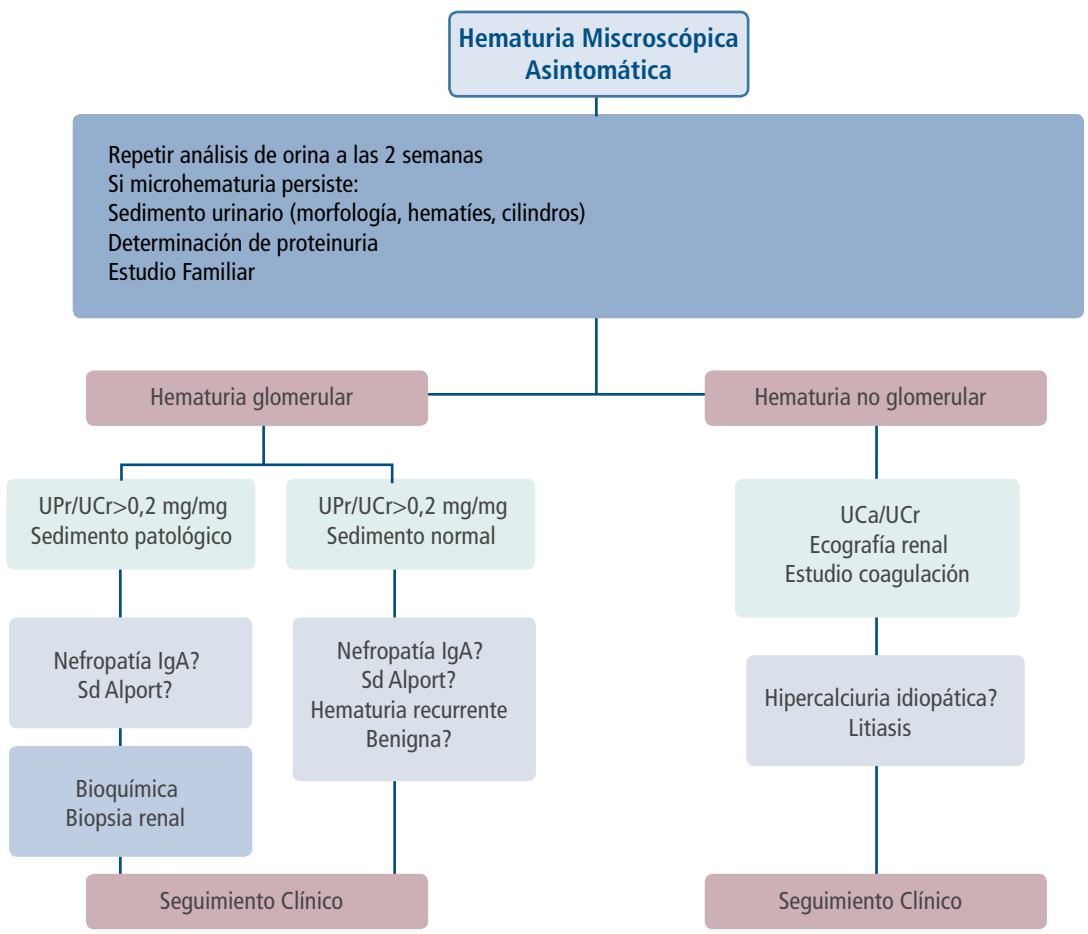

Tomado de ref. 1

HEMATURIA MICROSCÓPICA SINTOMÁTICA

Esta categoría es el mayor desafío, porque abarca un amplio rango de enfermedades con muchas variantes de presentaciones clínicas (9). Las manifestaciones clínicas pueden ser inespecíficas (fiebre, pérdida de peso, malestar general), extrarrenales (erupción cutánea, púrpura, artritis), o relacionado a enfermedad renal (edema, hipertensión, disuria, oliguria).
La presencia de manifestaciones no específicas o extrarenales sugieren un proceso sistémico como nefritis lúpica o púrpura de Schönlein-Henoch (ver cuadro1).

HEMATURIA MACROSCÓPICA

Se define como la presencia de un aumento de glóbulos rojos en la orina que es visible a ojo descubierto. Los pacientes generalmente consultan por la presencia de orina color rojo o café. Sin embargo este hallazgo puede ser debido a otras causas como por ejemplo pigmentos de drogas (fenazopiridina) o comida (betarraga), metabolitos asociados con otras condiciones clínicas (porfiria), hemoglobina o mioglobina libre. Por lo tanto el paso inicial en la evaluación de estos pacientes es establecer si la coloración de la orina es debido a sangre o a otra sustancia. Esto es realizado por los siguientes procedimientos (ver Tabla 3):

- Tiras reactiva para sangre en orina: detecta sangre utilizando peróxido de hidrógeno, que cataliza una reacción química entre hemoglobina (o mioglobina) y el cromógeno tetrametilbenzidina. Si el resultado es positivo, probablemente la causa de pigmentación es sangre, o hemoglobina o mioglobina libre. Un test negativo elimina estas etiologías como la causa de coloración urinaria.

- Centrifugación de orina: si después de centrifugada la orina, el sedimento es rojo/café la etiología más probable es sangre. Si el sobrenadante es rojo/café y el sedimento no está decolorado, se debe a otra sustancia, como hemoglobina o mioglobina libre. El análisis microscópico del sedimento debiera confirmar la presencia de células sanguíneas rojas.

ETIOLOGÍA

Las causas más comúnmente identificadas de hematuria macroscópica en niños incluyen infección del tracto urinario, irritación de la región meatal o perineal y el trauma (20-21).
Otras causas menos comunes incluyen nefrolitiasis, enfermedad de células falciformes, coagulopatías, glomerulonefritis postinfecciosa y nefropatía por IgA, tumor de Wilms y drogas que inducen cistitis hemorrágicas, como la ciclofosfamida (20).

La frecuencia relativa de las causas conocidas de hematuria macroscópica en niños varía dependiendo de la clínica.

EVALUACIÓN

La mayoría de los niños que presentan hematuria macroscópica tienen una causa aparente y fácilmente reconocible (20). El clínico generalmente es capaz de establecer la etiología subyacente con una completa historia, examen físico y uroanálisis. Ver Tabla 4.

ANÁLISIS DE ORINA

Sugiere una etiología subyacente y el potencial sitio de hemorragia (glomerular versus no glomerular).

Hematuria glomerular: incluyen cilindros hemáticos (patognomónico); glóbulos rojos dismórficos; y orina de color café. En una muestra matinal, la excreción de proteína mayor que 100 mg / m^2 en un momento en que no hay hematuria es también indicativa del origen de la hemorragia glomerular. Sin embargo es útil tener presente, que la ausencia de estos signos no excluye enfermedad glomerular.

TABLA 3. CAUSAS DE ORINA ROJA NO HEMATÚRICA

Fármacos y tóxicos	Alimentos y colorantes	Pigmenturia	Asociada a enfermedades
Benceno Cloroquina Deferroxamina Difenilhidantonia Fenotiacinas Ibuprofeno Metildopa Nitrofurantoina Plomo Rifampicina Sulfasalacina	Colorantes nitrogenados Fenolftaleina Moras Remolacha Betarraga	Hemoglobina Mioglobina Porfirinas Uratos	Metahemoglobinemias Tirosinosis Alcaptonuria

Tomado de ref. 2

TABLA 4.

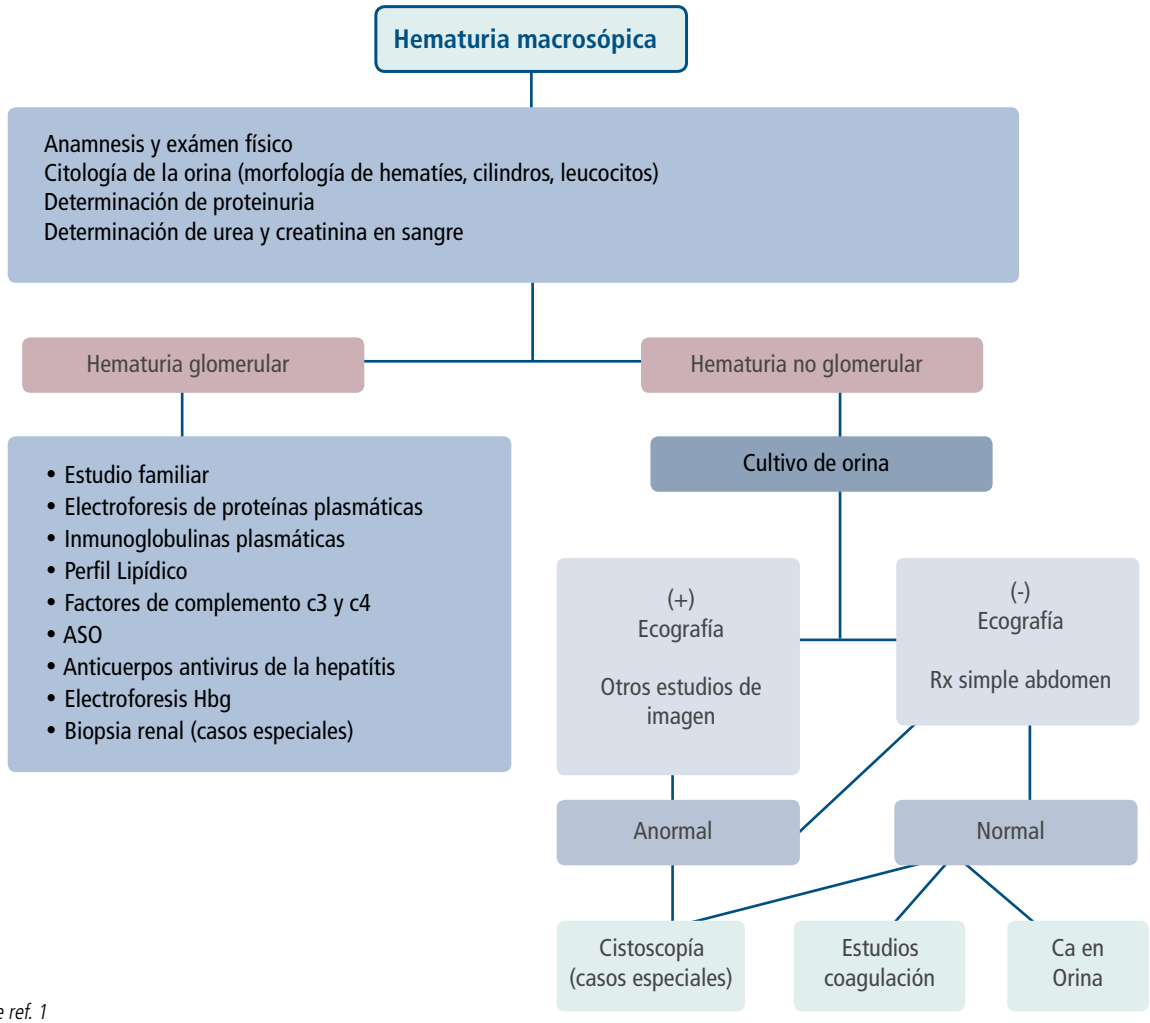

Tomado de ref. 1

La presencia de más de un 30% de eritrocitos dismórficos o de más de un 5% de acantocitos es altamente sugerente de la hematuria glomerular. Sin embargo, la identificación confiable de estas células requiere expertos en análisis de orina.

Hematuria no glomerular: en este caso la orina es típicamente roja o rosada. La microscopía muestra glóbulos rojos con tamaño y forma normal. Un coágulo sanguíneo virtualmente nunca ocurre en enfermedad glomerular y son indicativos de un origen extraglomerular.

ESTUDIOS ADICIONALES

- TAC de abdomen y pelvis para determinar el origen de la hemorragia en caso de trauma.

- El adenovirus debe ser considerado como una posible causa si los síntomas urinarios y el análisis de orina sugieren infección, pero el cultivo es negativo.

- En sospecha de nefrolitiasis la ultrasonografía renal es la modalidad preferida en niños. Radiografías abdominales pueden ser útiles en identificar cálculos radiopacos, pero no para los cálculos de ácido úrico radiolúcidos, pequeños cálculos o cálculos adyacentes a estructuras óseas, y no detecta obstrucción.

En este caso un TAC helicoidal es la modalidad de imagen más sensible. Debido a la preocupación relacionada a la exposición de irradiación no es la prueba inicial en niños pequeños, pero si lo es en adolescentes y adultos.

- En sospecha de enfermedad glomerular incluir determinación de creatinina sérica, Hemograma completo, C3, C4, y albúmina sérica, ASO y ANA.

- Determinar relación calcio / creatinina en orina para detectar posible hipercalciuria.

- Pruebas a los padres y hermanos para hematuria (enfermedad de membrana basal delgada o nefritis hereditaria).

- Electroforesis de hemoglobina en enfermedad de células falciformes.

- La cistoscopía es raramente indicada para la hematuria, ésta debiera ser reservada para niños con una masa vesical en el ultrasonido y aquellos con anormalidades debido a trauma.

- Indicaciones de biopsia renal: no es usualmente realizada en hematuria microscópica aislada. Sin embargo, la biopsia debe ser considerada si hay evidencia substancial o enfermedad progresiva manifestada por una elevación de creatinina, proteinuria significativa, o un aumento en la presión sanguínea.

- Pacientes con clara evidencia de glomerulonefritis postestreptocócica representan una excepción para estas recomendaciones generales, ya que la recuperación gradual espontánea es común, aunque la proteinuria puede volver a la normalidad en muchos años.

REFERENCIAS BIBLIOGRÁFICAS

1. Casado Flores J, Serrano Ana, Urgencias y tratamiento del niño grave 2ª Edición, 2007, Ed Ergon, Madrid 174: 1071- 73.

2. Hernández R, Marin J, Protocolos de la asociación española de pediatria Nefrología-Urología 2000, 11: 133-46.

3. Bergstein JM. Clinical evaluation of the child with hematuria. En: Behrmann, Kliegman and Jenson, editores. Nelson Texbook of Pediatrics. 16 th Philadelphia, Ed. WB Saunders. 2000: 1577-82.

4. Amorín Casella B, Martínez Arroyo L, Hematuria e hipercalciuria: una forma excepcional de presentación de la artritis reumatoidea juvenil, Arch. Pediatr. Urug. 2000; 78:4, 287-94.

5. Martínez M, Rodicio J.L., Herrera Acosta J, Tratado de nefrología, 2ª Edición, Ed Norma, Madrid 1993, 29;530.

6. Okada M, Tsuzuki K, Ito S. Diagnosis of the nutcracker phenomenon using two-dimensional ultrasonography. Clin Nephrol 1998 Jan; 49(1):35-40.

7. Rodriguez S, E; Soto M, S; Rosemberg G, H y Puga C, F. Sindrome de Alport. Rev. chil. pediatr. 1984, 55, 2, 73-8.

8. Caggiani M, Gazarra G, Lupus eritematoso sistémico en niños y adolescentes. Características clínicas, inmunológicas y evolutivas. Análisis y consideraciones terapéuticas, Arch Pediatr Urug 2003; 74(4): 237-244.

9. Feld, LG, Waz, WR, Perez, LM, Joseph, DB. Hematuria. An integrated medical and surgical approach. Pediatr Clin North Am 1997 Oct; 44(5):1191-210.

10. Diven, SC, Travis, LB. A practical primary care approach to hematuria in children. Pediatr Nephrol 2000 Jan; 14(1):65-72.

11. Dodge, WF, West, EF, Smith, EH, et al. Proteinuria and hematuria in schoolchildren: epidemiology and early natural history. J Pediatr 1976 Feb; 88(2):327-47.

12. Vehaskari, VM, Rapola, J, Koskimies, O, et al. Microscopic hematuria in school children: epidemiology and clinicopathologic evaluation. J Pediatr 1979 Nov; 95(5):676-84.

13. Iitaka, K, Igarashi, S, Sakai, T. Hypocomplementaemia and membranoproliferative glomerulonephritis in school urinary screening in Japan. Pediatr Nephrol 1994; Aug;8(4):420-2.

14. Hall, CL, Bradley, R, Kerr, A, et al. Clinical value of renal biopsy in patients with asymptomatic microscopic hematuria with and without low-grade proteinuria. Clin Nephrol 2004 Oct; 62(4):267-72.

15. Heiskari, N, Zhang, X, Zhou, J, et al. Identification of 17 mutations in ten axons in the COL4A5 collagen gene, but no mutations found in four exons in COL4A6: A study of 250 patients with hematuria and suspected of having Alport syndrome. J Am Soc Nephrol 1996 May; 7(5):702-9.

16. Badenas, C, Praga, M, Tazon, B, et al. Mutations in the COL4A4 and COL4A3 genes cause familial benign hematuria. J Am Soc Nephrol 2002 May; 13(5):1248-54.

17. Feld, LG, Meyers, KE, Kaplan, BS, Stapleton, FB. Limited evaluation of microscopic hematuria in pediatrics. Pediatrics 1998 Oct;102(4):E42.

18. Stapleton, FB. Idiopathic hypercalciuria: association with isolated hematuria and risk for urolithiasis in children. The Southwest Pediatric Nephrology Study Group. Kidney Int 1990 Feb; 37(2):807-11.

19. Kim, SH, Cho, SW, Kim, HD, et al. Nutcracker syndrome: diagnosis with Doppler US. Radiology 1996 Jan; 198(1):93-7.

20. Ingelfinger, JR, Davis, AE, Grupe, WE. Frequency and etiology of gross hematuria in a general pediatric setting. Pediatrics 1977 Apr; 59(4):557-61.

22. Patel, HP, Bissler, JJ. Hematuria in children. Pediatr Clin North Am 2001 Dec; 48(6):1519-37.

Los autores declaran no tener conflictos de interés, en relación a este artículo.