

ENFRENTAMIENTO DE LA LUXACIÓN DE HOMBRO EN DEPORTISTAS DE CONTACTO

CLINICAL APPROACH TO SHOULDER DISLOCATION IN CONTACT SPORT ATHLETES

DR. MIGUEL PINEDO V. (1)

1. DEPARTAMENTO DE TRAUMATOLOGÍA. CLÍNICA LAS CONDES.

Email: mpinedo@clc.cl

RESUMEN

La luxación de hombro es la más frecuente del organismo y su incidencia aumenta aún más en pacientes que practican deportes de contacto. Se denomina inestabilidad al hecho que la cabeza humeral pierda en forma recurrente la relación con la cavidad glenoidea y que genere disconfort en el paciente. El diagnóstico de las lesiones asociadas (lesión de Bankart y de Hill-Sachs) y los factores de riesgo asociados a la inestabilidad (edad, hiperlaxitud, tipo de deporte y nivel de competencia) son importantes al momento de decidir el tratamiento a seguir. Éste es principalmente quirúrgico. Las técnicas quirúrgicas actuales permiten éxitos entre a un 85 y 93%. En los deportistas de contacto se tiende a elegir la técnica más segura y que aporte las menores tasas de fracaso. Tanto las técnicas artroscópicas como abiertas tienen validez para el manejo de este tipo de pacientes, pero la elección de una u otra dependerá de la experiencia, factores de riesgo y lesiones asociadas. El manejo post operatorio con rehabilitación intensiva es primordial para que este tipo de paciente y el objetivo es el retorno deportivo al mismo nivel que previo a la lesión y con una baja tasa de recidiva.

Palabras clave: Inestabilidad del hombro, deporte de contacto.

SUMMARY

Shoulder dislocation is one of the most frequent orthopedics injury and the incidence is higher in patients who practice contact Sports. Shoulder Instability is when the humeral

head lost more than once, the anatomical relation with the glenoid fossa and generates patients discomfort. The discard of another lesions (Bankart lesion, Hill-Sachs lesion) and the consideration of risk factors for instability, such as, age, hyperlaxity, type of sport and competition level, are very important elements to take into account when the physician has to choose the best treatment option. This is mainly surgical. The current surgical techniques are successful between the 85 to 93% of the cases. The open techniques and the arthroscopic ones, are reliable treatments for this condition in contact sport athletes, however the option has to be choose according to the surgeon skills, risk factors and associated lesions. The post operative treatment and rehabilitation are very important with an early and intensive physiotherapy in this kind of patient, to allow the same competitive sport level previous the lesion and with the lowest recurrence ratio.

Key words: Shoulder instability, contact sport.

INTRODUCCIÓN

Para enfrentar el tema de la luxación de hombro en deportistas de contacto es necesario definir primero el problema y luego el particular enfrentamiento en los deportistas de contacto.

La luxación de hombro es la más frecuente de las luxaciones del organismo, con una incidencia de 17 por 100.000 habitantes al año (1-4). Esta incidencia está determinada por el gran arco de movimiento y com-

binaciones del movimiento que posee el hombro en donde se pone en juego la estabilidad de la articulación versus el movimiento.

En pacientes que practican deporte a nivel competitivo y más aún que participan de deportes de contacto, la incidencia aumenta aún más. En el caso del rugby, la incidencia de luxación de hombro es de 1,3 por cada 1000 hrs/jugador.

El problema es aún mayor, ya que el tiempo perdido en recuperación y rehabilitación en promedio es de 81 días, lo que le otorga una gravedad aún mayor al problema (5).

La luxación del hombro se define como el evento en que se pierde completamente la congruencia entre la superficie articular de la cabeza humeral y la cavidad glenoidea. Por otra parte, la inestabilidad del hombro se define como la pérdida de la capacidad de mantener la cabeza humeral centrada en la glenoide, que genera una traslación patológica y sintomática en el paciente (4). Involucra un proceso más crónico, donde han ocurrido dos o más episodios de luxación o subluxación.

La presentación más frecuente de inestabilidad es anterior, es decir, la cabeza del húmero se desplaza anteriormente quedando en posición subcoracoidea (5). El mecanismo lesional por el cual ocurre la luxación es cuando el brazo se encuentra en posición de abducción y rotación externa máxima. Así, el vector de traslación anterior de la cabeza humeral, sobrepasa las fuerzas que resisten anteriormente y se produce la luxación.

La presentación clínica de estos pacientes es con mucho dolor. El brazo adopta una posición de abducción y flexión ligera, asociado a rotación interna intermedia. Generalmente el paciente sostiene su antebrazo con la mano contralateral. Al examen físico es evidente la deformidad del hombro en "charretera", donde el acromion hace prominencia lateral al no haber nada en la cavidad glenoidea. Muchas veces es posible palpar la cabeza del húmero en posición anterior. Es necesario siempre objetivar la sensibilidad lateral del hombro, otorgada por el nervio axilar o circunflejo, y que además inerva el músculo deltoides. Este nervio es el más frecuentemente lesionado en la luxación anterior. Con una radiografía simple en dos planos se puede objetivar la pérdida de congruencia articular.

El manejo agudo de la luxación demanda una reducción precoz. Bajo analgesia importante y/o sedación, se debe reducir el hombro a través de maniobras precisas. El manejo posterior incluye un período de inmovilización corto seguido de rehabilitación precoz que devuelva la movilidad del hombro, la propiocepción y fuerza, para el retorno deportivo lo más rápido posible.

Cuando la luxación o subluxación recidiva, se concreta una inestabilidad de hombro, donde es necesario estudiar las probables lesiones asociadas y así ofrecer el mejor tratamiento quirúrgico.

Anatómicamente el hombro está estabilizado por estructuras estáticas y dinámicas. Dentro de las estructuras estáticas más importantes que

estabilizan el hombro se encuentran, la congruencia ósea, que en el caso del hombro el área de la glenoide es de un 20% de la superficie articular de la cabeza humeral, el *labrum* glenoideo que es una estructura de fibrocartilago que se encuentra como un reborde alrededor de la cavidad glenoidea que otorga mayor estabilidad a la articulación, aumentando la congruencia con la cabeza humeral, la profundidad y superficie de la cavidad glenoidea (Figura 1) y los ligamentos glenohumerales, que son engrosamientos de la cápsula articular anterior y que otorgan estabilidad en los rangos máximos de movimiento (Figura 2).

Los estabilizadores dinámicos son el conjunto de tendones del manguito rotador que funcionan como un sistema de riendas coordinados que permiten que la fuerza compresiva de la cabeza humeral se dirija siempre hacia la cavidad glenoidea.

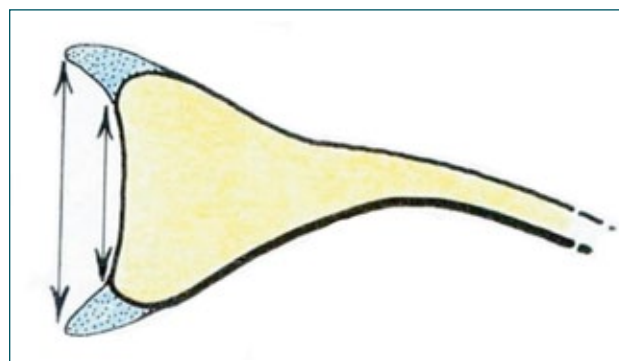


Figura 1. Esquema que ilustra la posición y el efecto estabilizador del labrum sobre el reborde glenoideo.

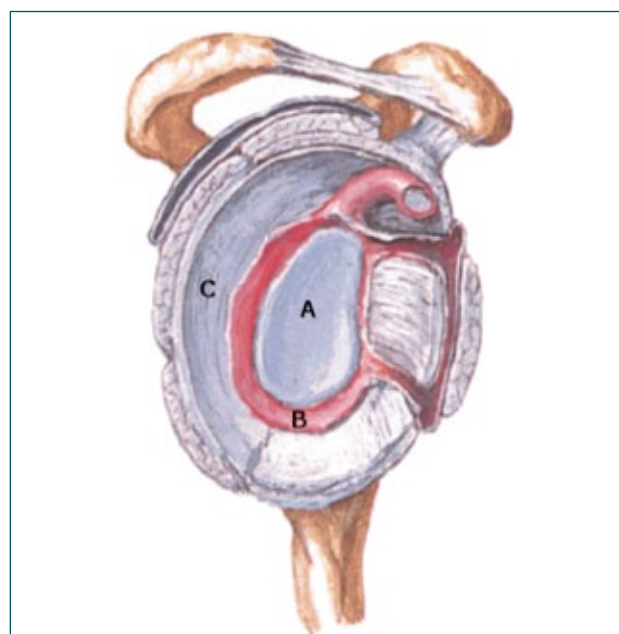


Figura 2. Visión frontal de la cavidad glenoidea. Se pueden observar desde el centro a la periferia, la cavidad glenoidea (A), el labrum (B) y la cápsula articular con los ligamentos glenohumerales (C) y la relación con el manguito rotador y las estructuras óseas que lo rodean.

LESIONES ASOCIADAS

Cuando el hombro pierde su posición, luego de un evento traumático, la cabeza humeral en su desplazamiento anterior puede ir lesionando varias estructuras. Para analizar el problema es necesario evaluar cuales son estas y como es el manejo cuando se encuentran en un deportista de contacto.

Labrum Glenoideo

La lesión estructural que se encuentra en más del 90% de las inestabilidades de hombro es la lesión de bankart (1-3, 6). Ésta se define como una desinserción del *labrum* anteroinferior del rodete glenoideo (Figura 2). Con esto, la resistencia que es capaz de mantener centrada la cabeza humeral disminuye y condiciona la aparición de nuevos eventos de luxación o subluxación determinando así una inestabilidad de hombro. Durante décadas el manejo quirúrgico se centraba en reparar únicamente la lesión de bankart, dándole poca importancia a las lesiones asociadas. Así, el manejo muchas veces era insuficiente con una tasa de fallo global de la reparación aislada de un 5 a un 20% (8-10). Este valor es aun más si se trata de deportistas de contacto, pudiendo llegar a un 30% (11).

Hill - Sachs

Otra de las lesiones frecuentemente que se encuentra asociado a la inestabilidad es la lesión de Hill-Sachs. Es una fractura por hundimiento, es decir, por impactación, que se produce en la región posterosuperior de la cabeza humeral cuando esta vuelve bruscamente sobre el reborde glenoideo anterior luego de una luxación (Figura 3). Esta lesión, un poco menos frecuente que la lesión de bankart, también puede condicionar la aparición de nuevos episodios de inestabilidad.

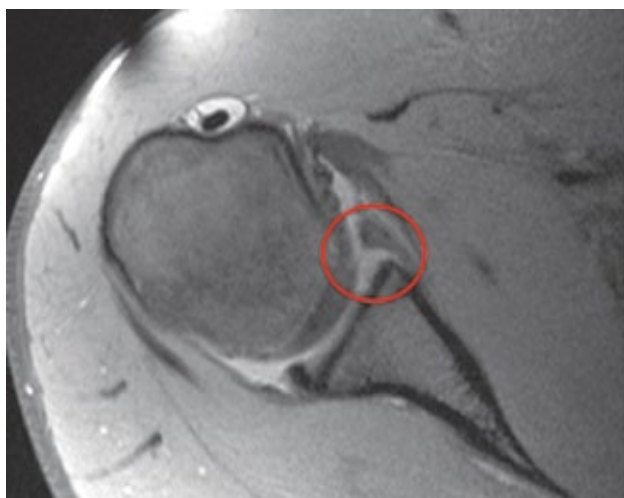

Figura 3. Cortes axiales de resonancia magnética donde se observa un desprendimiento del labrum glenoideo en su porción anterior (círculo).

Burkhart y De Beer a inicios de la década pasada, definieron que una lesión de Hill-Sachs es potencialmente generadora de un evento de luxación cuando ésta se engancha en el reborde glenoideo anteroinferior en posición de abducción y rotación externa máxima. Por lo tanto, dependiendo,

del tamaño, de la orientación y de la posición de la lesión de Hill-Sachs ésta puede ser enganchante o no enganchante (12) (Figura 4).

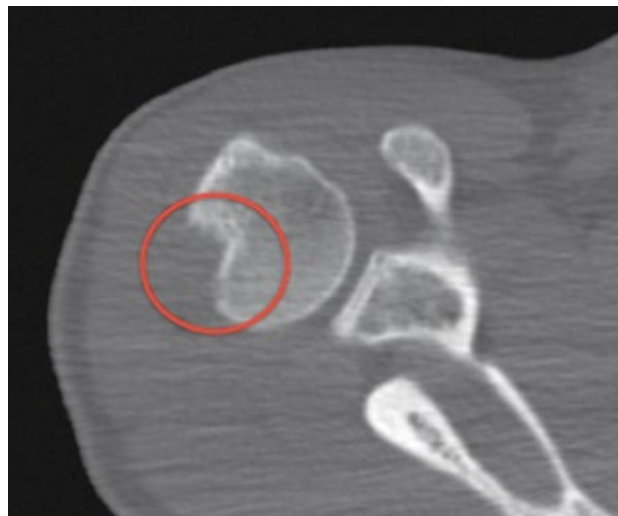

Figura 4. Cortes axiales de TAC óseo. Evidencia de una fractura por impactación (hundimiento) de la cabeza humeral en la región posterosuperior. Lesión de Hill-Sachs.

Erosión de la Glenoides

A medida que se van produciendo en forma secuencial los episodios de luxación, la articulación del hombro se va deteriorando cada vez más. El reborde glenoideo anteroinferior es una de las estructuras que se va comprometiendo con cada luxación (12). Así, en cada episodio se va produciendo una erosión del reborde glenoideo anterior que va generando una pérdida de la contención ósea que otorga la cavidad glenoidea. A mayor grado de pérdida ósea, mayor es el grado de inestabilidad (13). Es importante cuantificar el porcentaje de pérdida de la contención ósea para definir el tratamiento a seguir.

Otras lesiones

La lesión de bankart y el Hill-Sachs son las dos lesiones que más frecuentemente se asocian a la inestabilidad, sin embargo también se pueden encontrar lesiones del manguito rotador, lesiones SLAP (a nivel de la inserción de la porción larga del biceps en la tubérculo supraglenoideo), fracturas a nivel de la cavidad glenoidea (bankart óseo), etc. Todas estas lesiones es importante considerarlas al momento de realizar un tratamiento quirúrgico.

MANEJO DE LA INESTABILIDAD EN PACIENTES DE CONTACTO

Los deportistas de contacto están más expuestos a sufrir de inestabilidad de hombro por las características en que se desenvuelven en el juego. Se puede dividir el deporte de contacto en dos grandes grupos: aquel en que los jugadores adoptan posición de rotación externa y abducción contra resistencia, como es el volleyball, basketball, handball o water polo y aquel que dentro de su disciplina están expuestos a trauma de alta energía, como es el rugby, artes marciales, fútbol, descenso

en bicicleta, etc. En este segundo grupo la conducta tiende a ser más agresiva que en el primero.

El manejo de la inestabilidad de hombro es esencialmente quirúrgico. En él se deben manejar las lesiones asociadas para evitar la recidiva de la lesión. Por lo tanto, para la toma de decisiones es importante saber de antes la presencia de las lesiones previamente descritas. Para ello, el estudio comprende la realización de radiografías simples del hombro, en proyección anteroposterior verdadera en rotación neutra, interna y externa, proyección axilar y outlet o perfil. Se debe agregar el estudio de las estructuras intrarticulares. Dentro de las posibilidades contamos con la Resonancia Magnética (RM) o el Arthro TAC de hombro (TAC óseo con medio de contraste intrarticular). Ambos estudios han demostrado similar eficiencia en demostrar este tipo de lesiones (14). La ventaja del Arthro TAC sobre la RM es la mejor visualización de las estructuras óseas, que como previamente se comentó es importante en la toma de decisiones. Así, el Arthro TAC es útil en evaluar y cuantificar la erosión glenoidea y también el tamaño de la lesión del Hill-Sachs (15).

TRATAMIENTO QUIRÚRGICO

Los objetivos del tratamiento quirúrgico son devolver la movilidad y función del hombro para que el deportista vuelva al mismo nivel de competencia y con una baja tasa de recidiva. No existe el tratamiento 100% exitoso. Todas las técnicas quirúrgicas tienen fallos, pero lo importante es hacer un buen diagnóstico inicial de las lesiones asociadas y evaluar el caso a caso de los factores agravantes que pudieran presentar. La edad de presentación del problema es un factor en contra. Todas las técnicas tienen mayor número de fracasos en pacientes menores de 20 años.

Durante la década de los noventa comenzó a masificarse la técnica artroscópica que básicamente trataba la lesión de bankart en forma aislada, reposicionando el labrum en posición anatómica a través de la colocación de anclas y suturas. A pesar de la advenimiento de nuevas técnicas y de implantes, la tasa de fallo con esta técnica es globalmente entre un 5 y un 18% (8-10). Se atribuye que este alto porcentaje es por la falta de manejo de las lesiones asociadas o a la mala elección de la técnica quirúrgica.

Boileau y colaboradores elaboraron un puntaje que básicamente predice la tasa de fracaso de la reparación artroscópica aislada de la lesión de bankart (16). En él se tomaba en cuenta las lesiones asociadas, edad del paciente, el tipo de deporte y el nivel profesional en que se practicaba y la presencia o no de hiperlaxitud. Es decir, en el caso de pacientes que practican deportes de contacto, el riesgo de una recidiva luego de realizar una reparación artroscópica aislada de bankart, asociado a otros factores como paciente menor de 20 años y/o pérdidas óseas a nivel de la glenoides o la presencia de lesión de Hill-Sachs evidentes en radiografía convencional de hombro, podría superar el 70%. Por lo tanto, la técnica de reparación artroscópica de la lesión de bankart no es para todos los pacientes. Ahí nace la necesidad de tratar de manera especial a los deportistas de contacto.

El diagnóstico preoperatorio de las lesiones asociadas se hace primordial y ante la presencia de pérdidas óseas mayores al 20% de la superficie glenoidea se prefiere adoptar técnicas abiertas más antiguas que aseguren una menor tasa de fallos (17). Así, la operación de Latarjet (18), descrita en 1954, nuevamente vuelve a ser parte del arsenal terapéutico. En ella, se busca aumentar el soporte óseo de la glenoides a través de la transferencia de una porción de la punta de la coracoides, asociado a la inserción del tendón conjunto hacia el reborde glenoideo anteroinferior. Así, el bloque de la coracoides, que se coloca a través del músculo subescapular, funciona como un soporte adicional anterior de la glenoides y el tendón conjunto trabaja como una rienda que evita la excesiva traslación de la cabeza humeral en posición de riesgo. Esta técnica es entonces la elección en todo aquel paciente, independiente del tipo de deporte que practique, que tenga pérdidas óseas de la glenoides superiores al 20%. Sin embargo y por su baja tasa de fallo de alrededor de un 7% (19, 20), incluso en deportistas de contacto, es la elección en aquellos pacientes que practican deporte de contacto con riesgo de trauma de alta energía, como en el rugby, artes marciales, etc. Incluso ante la ausencia de lesiones asociadas como pérdidas óseas a nivel de glenoides o Hill-Sachs. En este tipo de deportes el éxito de la reparación aislada de bankart es insuficiente ya que la recidiva puede llegar a ser de un 30% a 2 años (11).

En aquellos pacientes que practican deportes de riesgo en rotación externa y abducción contrarresistencia, el manejo va a depender de las lesiones asociadas. De regla la reparación de bankart es común para todos ellos, sin embargo, en casos que exista una lesión de Hill-Sachs considerable, se hace necesario la realización del relleno de la lesión con el tendón infraespinoso a través de una tendodesis sobre el defecto, técnica que se realiza también por vía artroscópica y que se denomina "*remplissage*" que significa en francés "rellenar" (21). Los resultados de esta técnica son promisorios y la tasa de fallo es de un 2% a 2 años.

El objetivo del manejo post operatorio es el de proteger lo realizado en la cirugía, lo que involucra un período de protección con inmovilizador de hombro que puede variar de 3 a 4 semanas. El manejo kinésico se inicia lo antes posible y su objetivo más precoz es el de disminuir el dolor postoperatorio. Posteriormente la rehabilitación busca recuperar lentamente el rango de movimiento pasivo en una primera etapa, para posteriormente iniciar una fase de recuperación del rango activo, a través de la activación activa de la musculatura periescapular y del manguito rotador en rangos seguros. Una vez que se alcancen rangos de movimiento aceptables, en general cercano al 80% del rango contralateral, se inician en forma progresiva y según tolerancia ejercicios de cadena cerrada. No se indica fortalecimiento en gimnasio hasta antes de las 12 semanas posterior a la cirugía. Desde las 12 semanas en adelante se comienza un intenso programa de rehabilitación propioceptiva y de activación neuromuscular que busca restituir los mecanismos compensatorios y de protección del hombro para un eventual retorno deportivo progresivo. Para las actividades de contacto no es adecuado iniciar la práctica deportiva competitiva antes de los 4 meses.

SÍNTESIS

Los pacientes que practican deportes de contacto deben ser evaluados de manera distinta a los pacientes que no lo hacen al momento del manejo quirúrgico de la inestabilidad. Para la toma de decisiones es

importante la evaluación del tipo de deporte, la competitividad, la edad y las lesiones asociadas, solo así se aseguran los mejores resultados para nuestros pacientes.

REFERENCIAS BIBLIOGRÁFICAS

1. Kroner K, Lind T, Jensen J. The epidemiology of shoulder dislocations. Arch Orthop Trauma Surg. 1989 Sep;108(5):288-90.
2. Hattrup SJ, Cofield RH, Weaver AL. Anterior shoulder reconstruction: prognostic variables. J Shoulder Elbow Surg 2001;10:508-13.
3. Hovelius LK, Sandstrom BC, Rosmark DL, Saebo M, Sundgren KH, Malmqvist BG. Long-term results with the Bankart and Bristow-Latarjet procedures: recurrent shoulder instability and arthropathy. J Shoulder Elbow Surg 2001;10:445-52.
4. Rowe CR, Zarins B, Ciuillo JV. Recurrent anterior dislocation of the shoulder and surgical repair. J Bone Joint Surg Am 1984;66:159-68.
5. Brooks JHM, Fuller CW, Kemp SPT, Redin DB. Epidemiology of injuries in English Professional rugby union : part 1 match injuries. Br J Sports Med 2005 ;39 :757-766
6. Cole B., ICL:271. AAOS 69 th Meeting. 2002.
7. Zarins B, McMahon MS, Rowe CR. Diagnosis and treatment of traumatic anterior instability of the shoulder. Clin Orthop 1993; 291:75-84
8. Garofalo R, Mocchi A, Moretti B, et al. Arthroscopic treatment of anterior shoulder instability using knotless suture anchors. Arthroscopy 2005;21:1283-9.
9. Mishra D, Fanton G. Two-year outcome of arthroscopic Bankart repair and electrothermal-assisted capsulorrhaphy for recurrent traumatic anterior shoulder instability. Arthroscopy 2001;17:844-9.
10. Boileau P, Villalba M, Héry J, et al. Risk factors for recurrence of shoulder instability after arthroscopic Bankart repair. J Bone Joint Surg [Am] 2006;88-A:1755-63.
11. Gutierrez V, Pinedo M, Radice F, Coda S, Monckeberg J . Evaluación de Inestabilidad de Hombros Operada vía Artroscópica en Rugbistas Chilenos". XLVI Congreso Chileno de Ortopedia y Traumatología. 2010.
12. Burkhart SS, De Beer JF. Traumatic glenohumeral bone defects and their relationship to failure of arthroscopic Bankart repairs: Significance of the inverted-pear glenoid and the humeral engaging Hill-Sachs lesion. Arthroscopy 2000;16:677- 694.
13. Nobuyuki Yamamoto, Eijiltoi, Hidekazu Abe, Hiroshi Minagawa, Nobutoshi Seki, Yoichi Shimada, Kyoji Okada. Contact between the glenoid and the humeral head in abduction, external rotation, and horizontal extension: A new concept of glenoid track. Journal of Shoulder and Elbow Surgery 2007;16(5):649-56.
14. Oh JH, Kim JY, Choi JA, Kim WS. Effectiveness of multidetector computed tomography arthrography for the diagnosis of shoulder pathology : Comparison with magnetic resonance Imaging with arthroscopic correlation. J Shoulder Elbow Surg. 2010;19(1) :14-20.
15. H Saito, E Itoi, H Minagawa, N Yamamoto, Y Tuoheti, N Seki. Location of the Hill-Sachs lesion in shoulders with recurrent anterior dislocation. Arch Orthop Trauma Surg 2009;3072.
16. F Balg, P Boileau. The instability severity index score. A simple pre-operative score to select patients for arthroscopic or open shoulder stabilisation. Journal of Bone & Joint Surg (Br) 2007;89(11):1470-1477.
17. Itoi E, et al. Quantitative assessment of classic anteroinferior bony Bankart lesions by radiography and computed tomography. Am J Sports Med 2003;31(1):112-118.
18. Latarjet M. A propos du traitement des luxations recidivantes de l'épaule. Lyon Chir 1954;49:994-1003.
19. Hovelius L, et al. Long-term results with the Bankart and Bristow-Latarjet procedures: recurrent shoulder instability and arthropathy. Journal of shoulder and elbow surgery 2001;10(5):445-452.
20. Allain J, Goutallier D, Glorion C. Long-term results of the Latarjet procedure for the treatment of anterior instability of the shoulder. J Bone Joint Surg Am 1998;80:841-52.
21. Robert J Purchase, Eugene M Wolf, E Rhett Hobgood, Michael E Pollock, Chad C Smalley. Hill-sachs "remplissage": an arthroscopic solution for the engaging hill-sachs lesion. Arthroscopy 2008 ;24(6):723-6.

El autor declara no tener conflictos de interés, en relación a este artículo.