

# REHABILITACIÓN TEMPRANA EN NIÑOS Y ADOLESCENTES CON LESIÓN MEDULAR ADQUIRIDA

## EARLY REHABILITATION OF CHILDREN AND ADOLESCENTS WITH ACQUIRED SPINAL CORD INJURY

DRA. GABRIELA HIDALGO G. (1), DRA. CONSTANZA MONTENEGRO S. (1), DRA. ANA MARÍA ARAVENA P. (2)

1. Medicina Física y Rehabilitación Infantil. Instituto Teletón de Santiago.
2. Ortopedista Infantil. Subdirector Quirúrgico Instituto Teletón de Santiago.

Email: mghidalgog@gmail.com

### RESUMEN

La lesión medular adquirida en niños y adolescentes genera un importante impacto tanto a nivel físico como psicológico y se asocia a distintos grados de discapacidad que afecta al paciente, su familia y al entorno que los rodea. En esta población se observan algunas causas, características clínicas y complicaciones propias, distintas a las del adulto. La rehabilitación se debe iniciar en las unidades de manejo intensivo con la prevención de complicaciones, una vez estabilizado el paciente se recomienda la hospitalización en un servicio especializado de rehabilitación. Los objetivos del tratamiento se pueden plantear en forma integral utilizando la Clasificación Internacional del Funcionamiento la Discapacidad y la Salud, y varían de acuerdo a la edad, nivel de desarrollo y necesidades individuales. La intervención está a cargo de un equipo interdisciplinario y considera al niño y su familia como actores principales en el proceso de rehabilitación.

*Palabras clave:* Lesión médula espinal, niños, adolescentes, rehabilitación temprana.

### SUMMARY

Acquired spinal cord injury in children and adolescents generates a significant impact on both physical and psychological level and is associated with varying degrees of disability that affects the patient, their family and their surrounding environment. In this population there are some causes, clinical features and complications different than those of adults.

*Rehabilitation should be initiated in the intensive management units preventing complications, once stabilized the patient is recommended hospitalization in an specialized rehabilitation unit. Treatment goals can be addressed in a comprehensive manner using the International Classification of Functioning Disability and Health, and vary according to age, level of development and individual needs. The intervention is run by an interdisciplinary team and considers the child and his family as the main actors in the rehabilitation process.*

*Key words:* Spinal cord injury, children, adolescents, early rehabilitation.

### INTRODUCCIÓN

La lesión medular (LM) adquirida en el niño es una patología poco frecuente dentro del universo de las lesiones medulares, sin embargo, genera un impacto significativo a nivel físico y psicológico tanto en el niño como en su familia y entorno.

Si bien su frecuencia exacta es desconocida, según registros de Estados Unidos la lesión medular en menores de 15 años representa menos del 4% de la incidencia anual de todos los casos de LM adquirida. Esta aumenta con la edad, ocurriendo de forma tal que más del 30% de las injurias se produce entre los 17 y 23 años.

Respecto al mecanismo causal, los eventos asociados a violencia se presentan en mayor proporción en los preadolescentes, comparado con los adultos. Los accidentes automovilísticos afectan a los niños pequeños,

mientras que las lesiones durante la práctica deportiva son más frecuentes en los adolescentes (1).

En relación al compromiso neurológico, el 55% de los casos resulta en tetraplejía y el 45% en paraplejía por debajo del primer nivel torácico (2).

Las diferencias anatómicas y fisiológicas de los niños y adolescentes, junto con el crecimiento y el desarrollo, son los responsables de las manifestaciones y complicaciones propias de la lesión medular en paciente pediátrico. Dentro de ellas, la lesión medular sin anomalías radiológicas (SCIWORA), las injurias al nacimiento, las lesiones asociadas al uso de cinturón de seguridad, las lesiones cervicales altas en niveles C1-C2 y el retardo en la aparición de los déficits neurológicos son características relativamente únicas en esta población. Adicionalmente, cuando la lesión se produce antes de la pubertad, los pacientes presentan una alta incidencia de complicaciones musculoesqueléticas producto del crecimiento, tales como escoliosis y luxación de caderas. (3)

Se ha observado que los niños con LM hospitalizados en unidades de rehabilitación, ya sea sola o en combinación con otras lesiones, presentan tiempos de estadía más prolongados, mayor número de comorbilidades y finalmente un menor nivel funcional al alta, comparado con los pacientes hospitalizados por otros tipos de trauma (4)

Al rehabilitar población infanto juvenil, debemos tener en cuenta que se trata de personas que no han completado su ciclo evolutivo y como consecuencia de ello los objetivos de rehabilitación varían de acuerdo a la edad, nivel de desarrollo y expectativas familiares. Dado que se trata de lesiones que generalmente producen grados importantes de discapacidad, las estrategias de intervención deben ser integrales y requieren de un enfoque interdisciplinario.

Es importante diferenciar el impacto de la lesión en el niño, en quien aún existen conceptos mágicos (por ejemplo de sanación) y que aún no tiene planes de vida concretos, de la lesión en el adolescente, quien vive para el futuro en una especie de omnipotencia y que súbitamente ve truncadas sus posibilidades. Sin embargo ya sea en el caso del niño o del adolescente, el grupo familiar resulta directamente afectado en relación a sus propios proyectos de desarrollo y planes de vida.

La familia juega un rol protagónico en el proceso de rehabilitación. Reconociendo el rol central que le cabe como entorno afectivo inmediato del paciente, se debe tener en cuenta también que se trata de un grupo fuertemente impactado y la mayoría de las veces desestabilizado. Es probable que sobre todo en los primeros momentos, la familia misma requiera atención especializada que le ayude a recuperar sus niveles normales de funcionamiento.

En Chile existen pocas instituciones especializadas en rehabilitación de pacientes con lesión medular. La población adulta tiene una buena cobertura si se trata de accidentes del trabajo, pero en el caso de los jóvenes y niños, las oportunidades son escasas. En el Instituto de Rehabilitación Infantil Teletón Santiago se cuenta con una unidad de atención hospitalaria para rehabilitación intensiva, en ella se atiende

a pacientes con lesión medular congénita hasta los 20 años de edad y con lesión medular adquirida hasta los 24 años.

## ETIOLOGÍA

La etiología difiere a la de los adultos y algunas causas son propias del paciente pediátrico (Tabla 1).

**TABLA 1. LESIÓN MEDULAR**

|                               |  |
|-------------------------------|--|
| CONGÉNITA                     | Espina bífida oculta                                   |
|                               | Espina bífida manifiesta                               |
|                               | Meningocele, lipomeningocele y mielomeningocele        |
| ADQUIRIDA                     | Traumática:  |
|                               | -SCIWORA (*)   |
|                               | -Maltrato infantil (*)                                 |
|                               | -Accidente automovilístico                             |
|                               | -Zambullidas   |
|                               | -Otros   |
|                               | Compresión por cinturón de seguridad (*)               |
|                               | Traumatismo obstétrico (*)                             |
|                               | Lesión cervical asociada a displasias esqueléticas (*) |
|                               | Artritis idiopática juvenil (*)                        |
|                               | Síndrome de Down (*)                                   |
|                               | Intervención de columna                                |
|                               | Malformación vascular                                  |
|                               | Tumores  |
|                               | Infecciones  |
| Mielitis transversa           |  |
| Enfermedades desmielinizantes |  |
| Radiación                     |  |
| Tóxicos                       |  |

(\*) causas sólo vistas en la población pediátrica

Especial mención merece SCIWORA (*Spinal Cord Injury WithOut Radiological Abnormality*), lesión medular sin anomalías radiológicas, entidad poco frecuente que afecta principalmente a niños (5). Su incidencia varía entre 3,3 % y 32%, dependiendo de la especialización de cada centro. El diagnóstico de certeza se realiza con la clínica, radiología convencional y resonancia nuclear magnética (RNM), existiendo falsos negativos con tomografía axial computarizada (TAC) (6). Por lo tanto para su abordaje es clave la sospecha clínica y el diagnóstico precoz, pues el tratamiento a tiempo puede mejorar el pronóstico de los pacientes.

## DIAGNÓSTICO

La evaluación clínica de los pacientes con sospecha de lesión medular se realiza mediante la escala ASIA (*American Spinal Injury*

Association), que consiste en una aproximación multidimensional para categorizar el compromiso motor y sensitivo de cada paciente (Figura 1). La alteración motora se determina examinando 10 músculos principales en forma bilateral y la alteración sensitiva se evalúa mediante la aplicación de pinchazo y tacto suave a 28 dermatomas, también bilaterales. Los resultados se suman para producir puntuaciones globales sensoriales y motoras y se utilizan en combinación con la evaluación de la función de los segmentos sacros S4-S5 a través del tacto rectal.

El nivel neurológico corresponde al segmento más bajo donde la función motora y sensitiva es normal.

La categorización ASIA sitúa a los individuos desde la "A" (lesión medular completa) a la "E" (función motora y sensitiva normal). La lesión completa se define como aquella con ausencia total de la función sensitiva y motora bajo el nivel de la lesión, incluyendo de los últimos segmentos sacros, y la lesión incompleta preserva la función sensitiva o motora de los segmentos S4-S5 (7).

El estudio imaginológico debe realizarse con radiografía, para determinar si existe fractura vertebral, TAC para una mejor visión de anomalías que no se detectan en una radiografía y RNM, que es muy útil para evaluar la médula espinal, los ligamentos, partes blandas y pesquisa de SCIWORA.

### TRATAMIENTO

La intervención comienza en el lugar del accidente, con un adecuado manejo del trauma, con la correcta extracción del paciente si se trata de un accidente automovilístico y la inmediata estabilización espinal.

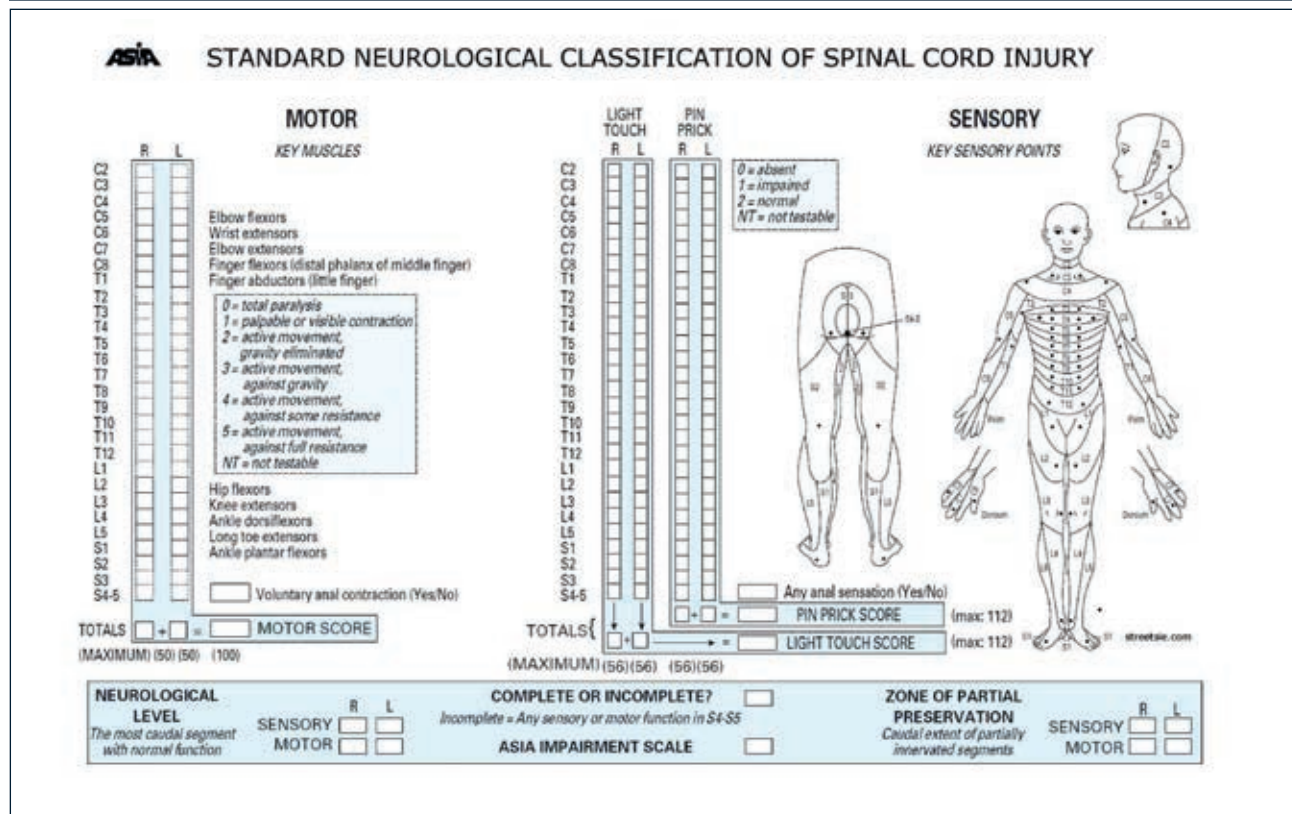
Para efectos prácticos, en este artículo separaremos las acciones de rehabilitación en el período agudo, es decir, mientras el paciente es atendido en una unidad de alta complejidad y el período subagudo, una vez estabilizado desde el punto de vista médico hasta seis meses después de ocurrida la lesión.

### ETAPA AGUDA

En relación al manejo agudo, en adolescentes y adultos el uso de metilprednisolona en altas dosis ha mostrado mejorar el resultado neurológico hasta un año después de ocurrida la lesión, si se administra dentro de las ocho primeras horas de la injuria (8).

Sin embargo, en niños los estudios disponibles muestran un aumento en el riesgo de infección y mayor tiempo de dependencia de ventilación mecánica, sin mejoría en el nivel neurológico (9), por lo que aún se necesitan estudios clínicos randomizados para justificar el uso de corticoides en altas dosis en la población pediátrica.

FIGURA 1. ASIA



Una vez estabilizado el paciente, se define la necesidad de fijación de columna, la cual debe ser realizada idealmente dentro de los primeros días, pero teniendo en cuenta que las fijaciones deben ser minimizadas por el riesgo de detención prematura del crecimiento espinal (10).

En esta etapa las acciones de rehabilitación, comandadas por el fisiatra, están orientadas a prevenir y manejar las complicaciones propias de los pacientes con lesión medular (Tabla 2).

**TABLA 2. COMPLICACIONES DERIVADAS DE LM EN POBLACIÓN INFANTOJUVENIL**

|                     |   |
|---------------------|---|
| <b>FRECUENTES</b>   | Úlceras por presión<br>Disreflexia autonómica<br>Espasticidad<br>Escoliosis > 40°<br>Displasia de caderas<br>Vejiga Neurogénica<br>Intestino Neurogénico<br>Alteración ventilatoria (en lesiones altas)<br>Depresión reactiva |
| <b>INFRECUENTES</b> | Trombosis Venosa Profunda<br>Dolor neuropático<br>Alergia al látex<br>Hiperhidrosis<br>Litiasis vesical   |

En relación al manejo respiratorio, los pacientes presentan alteración de la mecánica ventilatoria, que aumenta en severidad mientras más alta es la lesión. Esto se produce por compromiso de la musculatura respiratoria, reducción de la capacidad vital, tos inefectiva y disminución de la compliance pulmonar. En la etapa inicial, la kinesioterapia respiratoria es fundamental, con el objetivo de facilitar el clearance de secreciones de vía aérea, prevenir atelectasias y complicaciones infecciosas. Más tarde el entrenamiento de la musculatura respiratoria y el uso de faja abdominal juegan un rol importante en el manejo. (11)

Debido a que la alteración sensitiva impide al paciente detectar zonas de hiperpresión en la piel, la prevención de las lesiones cutáneas debe iniciarse desde el primer momento, ya que incluso la espera prolongada sobre la tabla de estabilización espinal puede generar úlceras por presión que complican el manejo postural, constituyen potenciales focos de infección y contribuyen al desarrollo de desnutrición propio de las fases iniciales de la lesión. Una vez hospitalizado el paciente, es necesario implementar un protocolo de prevención, que contemple el uso de colchón antiescaras, cambios de posición cada dos horas, correcta lubricación de la piel y mantención de un adecuado estado nutricional, todo esto para proteger la integridad de la piel.

**La disreflexia autonómica (DA)** es una entidad caracterizada por episodios agudos de hipertensión asociados a hiperactividad simpática, en

contexto de paciente portador de lesión medular sobre T6 (ocasionalmente T7 y T8). Al producirse la lesión medular, existe una interrupción de las vías eferentes inhibitorias, asociado a una hiperrespuesta de receptores periféricos. Elementos característicos son la hipertensión arterial, cefalea, rubicundez facial, sudoración sobre nivel de la lesión, congestión nasal, náuseas, bradicardia y piel erizada por debajo del nivel de la lesión. Se trata de una emergencia médica, que puede traer como consecuencia complicaciones graves tales como accidente vascular cerebral, convulsiones, hemorragias retinales o infarto agudo al miocardio. Siempre se deben buscar factores desencadenantes bajo el nivel de la lesión, entre ellos el más frecuente es la distensión vesical, seguido por la impactación fecal. Otros posibles factores son la infección urinaria, onicocriptosis, lesiones en la piel, incluyendo úlceras por presión, afecciones gastrointestinales y fracturas (12). El manejo de la DA incluye sentar al paciente, retirar cualquier prenda de vestir u órtesis que comprima el cuerpo bajo el nivel de la lesión, buscar y tratar factores desencadenantes y uso de antihipertensivos con traslado a unidad de mayor complejidad si no revierte el cuadro (13).

La vejiga neurogénica es una disfunción del vaciamiento vesical, como consecuencia de la lesión medular, que provoca incapacidad del esfínter uretral para aumentar o disminuir su presión en respuesta al aumento de la presión de la pared vesical (14). Se recomienda al inicio instalar sonda vesical permanente y una vez estabilizado el paciente la sonda debe ser retirada procediendo al cateterismo vesical intermitente, con el fin de disminuir el riesgo de infecciones urinarias. La evaluación del compromiso neurológico de la vejiga, por medio de urodinamia, debe ser diferida por al menos 3 meses, lo que se corresponde con la resolución de la etapa de shock medular y estabilización del funcionamiento vesical.

En forma paralela, el intestino neurogénico debe ser abordado, ya que la presencia de fecalomas puede gatillar episodios de disreflexia autonómica. El manejo incluye dieta rica en líquidos y fibra, evacuación diaria, estimulación anal si es necesario, kinesioterapia visceral y fármacos como lactulosa y polietilenglicol (15).

En los adultos la trombosis venosa profunda (TVP) y el tromboembolismo pulmonar (TEP) son una complicación frecuente después de una lesión medular. En la población pediátrica, la aparición de TVP es infrecuente, de hecho, un estudio retrospectivo de 16.240 casos de pacientes con LM adultos y niños, mostró que la edad menor de 14 años fue predictiva para no desarrollar TVP (16). Basados en esto, utilizamos tromboprofilaxis de regla con heparina de bajo peso molecular (HBPM) en los pacientes mayores de 15 años, y en los menores de 15 años valoramos cada caso en forma particular. En caso de requerir intervención quirúrgica, la HBPM debe suspenderse la mañana de la cirugía, y reanudarse 24 horas después de la operación. Actualmente no existen reportes de buena calidad en este sentido, por lo que es urgente generar estudios clínicos randomizados bien diseñados que respalden estas medidas (17).

Finalmente cabe destacar que en lesiones cervicales altas, la realización precoz de traqueostomía y la posibilidad de ventilación mecánica domiciliar han permitido reducir el tiempo de hospitalización de los pacientes en unidad de cuidados intensivos (18).

**ETAPA SUBAGUDA**

Se sabe que si el paciente con lesión medular recibe rehabilitación intensiva con abordaje interdisciplinario durante los primeros seis meses, se alcanza antes el máximo de ganancia funcional (19) y adicionalmente la prevención de complicaciones derivadas de lesión medular mejora el pronóstico de los pacientes.

En la unidad de pacientes hospitalizados de Teletón los objetivos se plantean en base a la Clasificación Internacional del Funcionamiento la Discapacidad y Salud (CIF), aprobada por la OMS el 2001. Ella permite un abordaje transversal tanto de los déficits de estructuras y funciones corporales, de las limitaciones en las actividades de la vida diaria (AVDs) y de las restricciones en la participación, como de los factores contextuales, personales y ambientales que concurren en los pacientes en situación de discapacidad (Figura 2).

La aplicación de la CIF facilita llevar a cabo el ciclo de rehabilitación, que comienza con la evaluación, continúa con la valoración, permite definir las metas y organiza la intervención, completando nuevamente el ciclo con el análisis de los resultados, para finalmente replantear los objetivos si fuese necesario.

Para simplificar la utilización del sistema de clasificación CIF se han confeccionado "core sets" específicos para LM, tanto en el escenario agudo como en el contexto de una lesión crónica. Estos core sets tienen por objetivo describir el funcionamiento y la discapacidad de las personas con LM y han sido construidos seleccionando las categorías que permiten identificar los problemas más comunes de estos pacientes (20).

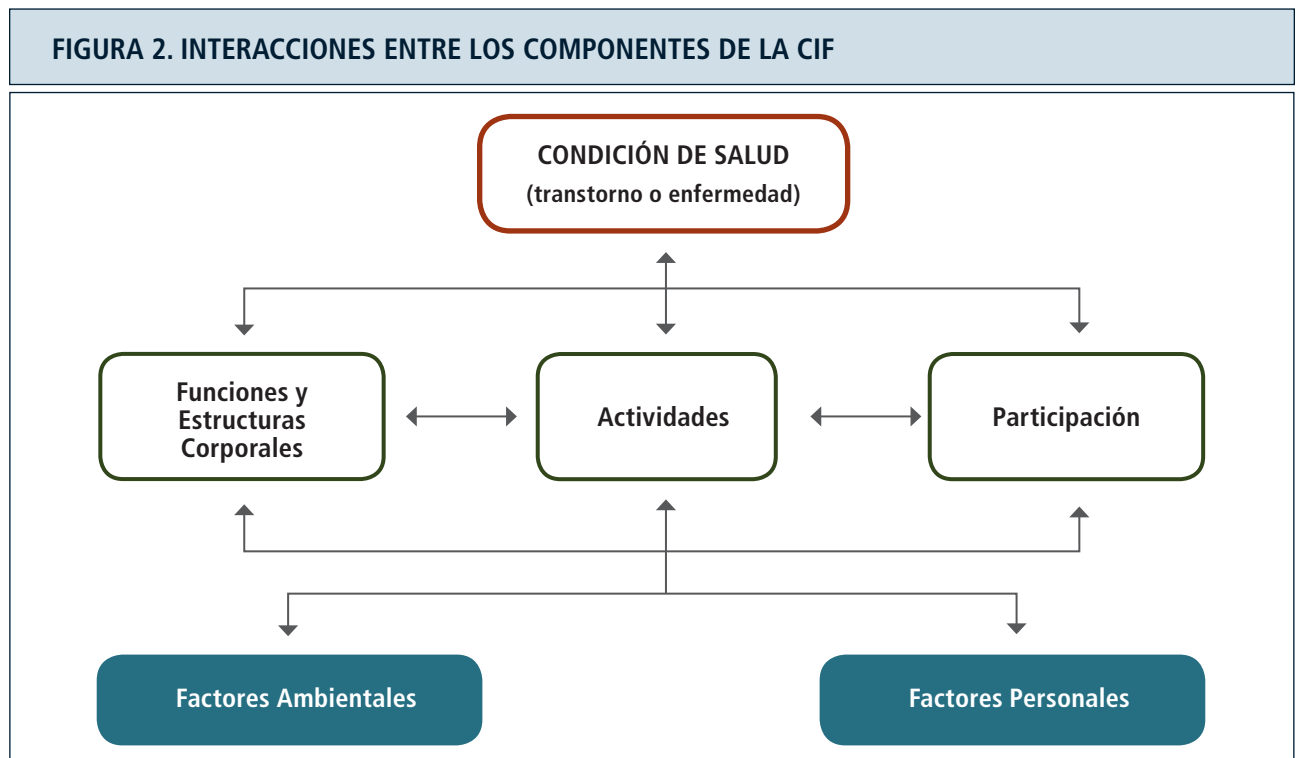
De esta forma a cada categoría evaluada se le asigna una calificación, que indica la magnitud o intensidad del problema evaluado:

- 0: sin problema
- 1: problema ligero
- 2: problema moderado
- 3: problema grave
- 4: problema completo

Se construye un perfil de funcionamiento del individuo, con el detalle de las categorías que presentan alteraciones, identificando la magnitud de cada una de éstas, de manera de plantear los objetivos de la rehabilitación orientados a los problemas específicos de cada paciente.

El equipo de rehabilitación es interdisciplinario y está compuesto por múltiples profesionales del área de la salud, entre ellos fisiatra, pediatra, psiquiatra, urólogo, kinesiólogo, terapeuta ocupacional (TO), fonoaudiólogo (FA), enfermera, psicólogo y asistente social. Se trabaja de acuerdo a un modelo sistémico que privilegia el empoderamiento y la integración del paciente y su familia en el proceso de rehabilitación. En relación a la frecuencia las terapias deben ser diarias mientras el número de intervenciones por profesional se define de acuerdo a la complejidad de cada paciente.

Los tiempos de rehabilitación en ambiente hospitalario para asegurar un manejo intensivo son variables y se ajustan a los objetivos y a las necesidades particulares. Existen instrumentos que permiten evaluar la complejidad de cada paciente y determinar la intensidad de terapias requeridas (21). En términos generales, las terapias son diarias, con in-



Clasificación Internacional del Funcionamiento, de la Discapacidad y de la Salud. Organización Mundial de la Salud, 2001.

tervención de dos o más profesionales, por un período de ocho semanas para los pacientes con paraplejia y de 12 a 16 semanas para los pacientes con tetraplejia.

Se identifican las deficiencias clave y se establecen los objetivos en base a los siguientes déficits corporales, limitaciones de la actividad y restricciones de la participación (Tabla 3):

| <b>TABLA 3.</b>  |  |
|--|--|
| <b>DÉFICIT DE FUNCIÓN O ESTRUCTURA CORPORAL</b>                          | <b>ACCIONES TERAPÉUTICAS</b>   |
| Alteración mecánica ventilatoria   | Kinesioterapia respiratoria (KTR): eliminar secreciones vía aérea, entrenamiento musculatura respiratoria y reexpandir pulmones  |
| Plejia/paresia   | Movilizaciones, mantención de rangos articulares, fortalecimiento, indicación ortésica   |
| Hipoestesia / anestesia  | Prevención de lesiones en piel   |
| Trombosis venosa profunda  | Profilaxis si corresponde  |
| Úlceras por presión  | Medidas de prevención  |
| Disreflexia autonómica en pacientes de riesgo (sobre T6)                 | Identificar factor gatillante y tratar de inmediato. Uso de antihipertensivos y traslado si procede  |
| Vejiga Neurogénica   | Evaluación por urólogo<br>Cateterismo vesical intermitente<br>Entrenamiento al paciente y cuidador   |
| Intestino Neurogénico  | Dieta, estimulación anal, manejo farmacológico   |
| Espasticidad   | Manejo no farmacológico (Técnicas inhibitorias de espasticidad Posicionamiento)<br>Manejo farmacológico (Infiltración local con toxina botulínica ó fenol<br>Fármacos sistémicos: Baclofeno, Diazepam, Clonazepam, Dantroleno) |
| Alteración del estado nutricional, desnutrición inicial, luego sobrepeso | Evaluación y manejo nutricional específico   |
| Dolor  | Sospecha, tipificación y manejo adecuado   |
| <b>LIMITACIÓN EN LAS ACTIVIDADES DE LA VIDA DIARIA (AVDS)</b>            | <b>ACCIONES TERAPÉUTICAS</b>   |
| Autocuidado  | Reentrenar AVDs. Evaluar necesidad de adaptaciones   |
| Transferencias y traslados   | Entrenamiento en silla de ruedas: Autopropulsión, transferencias, desplazamiento comunitario, deporte adaptado   |
| Manejo vesical   | Instruir en autocateterismo, en lesiones altas, considerar cirugía funcionalizadora de manos   |
| Manejo Intestinal  | Hábito intestinal por horario  |
| <b>RESTRICCIONES EN LA PARTICIPACIÓN</b>                                 | <b>ACCIONES TERAPÉUTICAS</b>   |
| Familia  | Evaluación y apoyo por equipo psicosocial, elaborar fases del duelo, apoyo y promoción de vínculos   |
| Hogar  | Evaluar necesidad de adecuaciones en domicilio, visita domiciliaria por T.O., cambios en infraestructura (rampas, puertas de acceso, etc)  |
| Social   | Activar redes de salud, comuna y vecindario  |
| Educacional  | Evaluación y apoyo por educadora, reincorporación a los estudios. Contactar establecimientos educacionales, evaluar necesidad de modificaciones ambientales  |



Siempre es importante considerar los factores personales y ambientales que rodean a cada paciente. Existen múltiples situaciones previas al accidente como por ejemplo, disfunción familiar, bajo nivel educacional, falta de acceso a redes y problemas de aprendizaje que pueden entorpecer el proceso de rehabilitación. Por el contrario cuando el contexto social y familiar es favorable el proceso se facilita.

En relación a la familia, es esperable que el estrés subsecuente al accidente altere las relaciones, las normas, los límites, los roles, las jerarquías, en fin, la homeostasis del sistema. La familia queda entonces instalada en un nivel de máxima vulnerabilidad, en momentos en que se le exige responder a las demandas propias del proceso de rehabilitación. Hay toda una labor en el plano cognitivo: resolver dudas, informarles de la nueva condición, explicarles la evolución de la lesión medular, capacitarlos en el manejo adecuado, establecer objetivos en conjunto y permanecer acompañándolos durante la adaptación a la gran cantidad de cambios que se presentan luego del accidente.

Más adelante, a medida que el niño o el adolescente evoluciona y adquiere su condición de cronicidad, la familia deberá encontrar nuevas formas de adaptación a las situaciones emergentes y a las nuevas exigencias, en niveles y formas que no es posible determinar de antemano. Sin perder de vista el bienestar de nuestro paciente, debemos ampliar el foco de preocupación de manera de integrar a la familia, y un poco más allá, al colegio y las redes con que se cuenta. Finalmente, es recomendable proporcionar espacios terapéuticos grupales en que el dolor pueda circular, regularse, en que sea posible hablar, compartir frustraciones, renunciaciones y duelos y por qué no, esperanzas.

A modo de ejemplo presentamos un caso clínico:

**CASO CLÍNICO: A.C.G 4 años**

DG.

1. Espondilitis tuberculosa vértebra T6
2. Lesión medular ASIA C secundaria, cifosis severa
3. Paraplejía espástica
4. Laminectomía amplia + Osteosíntesis niveles T5-T9

A los 6 meses de edad se realiza diagnóstico de espondilitis tuberculosa en vértebra T6. Recibe tratamiento anti TBC por 1 año 7 meses, sin embargo evoluciona con una cifosis angular progresiva por destrucción del cuerpo T6, a pesar del uso de corsé, dos cirugías de fijación de columna y descompresión dorsal con laminectomías T5 hasta T9.

A los 3 años en forma abrupta se instala paraplejía, recibe corticoides recuperando movilidad parcial de extremidades inferiores. El cuadro progresa al deterioro con clonus aquiliano bilateral, parestesias y potenciales evocados somatosensoriales abolidos, por lo que se decide operar realizándose laminectomía descompresiva para la cifosis angular, disección del saco dural y osteosíntesis transpedicular.

Evoluciona con shock medular e inestabilidad hemodinámica, recibió metilprednisolona (NASCIS I desde pabellón), drogas vasoactivas y soporte intensivo.

A los dos meses de evolución se traslada a unidad de hospitalizados de Teletón para rehabilitación intensiva e integral. Se diagnostica paraplejía incompleta ASIA C, con nivel neurológico sensitivo L4 a derecha y L3 a izquierda. Motor no funcional en extremidades inferiores, extremidades superiores sin déficit. Con sonda foley.

Totalmente dependiente en sus AVDs, WeeFIM total de ingreso 31. La evaluación inicial evidencia los siguientes problemas, instaurándose las acciones terapéuticas que se describen a continuación (Tabla 4):

| <b>TABLA 4.</b>   |  |
|---|--|
| DÉFICIT DE FUNCIÓN O ESTRUCTURA CORPORAL  | ACCIONES TERAPÉUTICAS  |
| Paresia de extremidades inferiores<br>Fuerza muscular M5 en miembros superiores. En extremidades inferiores:<br>Derecha → Flexores de cadera M2, Extensores de rodilla M1, dorsiflexores de tobillo y flexores plantares M0.<br>Izquierda → Flexores de cadera M2, hacia distal M0. | Terapias diarias en gimnasio, se evidencia mejoría de fuerza muscular de extremidades inferiores, mayor a derecha, manteniendo signos piramidales bilaterales mayor a izquierda.<br>Bipedestación en mesa cajón.<br>Marcha asistida, apoyo axilar, con canaletas, en paralelas.<br>Piscina (acompañado de su madre)                          |
| Alteración del tono<br>Espasticidad Ashworth 3 de gemelos izquierdos, equino reductible, clonus espontáneo a izq  | Infiltración con toxina botulínica de músculos gemelos en lado izquierdo   |
| Inestabilidad de columna<br>Laminectomía amplia + OTS niveles T5-T9   | Confeción de corsé bivalvo, estabilizador y protector de zona de laminectomía dorsal   |
| Vejiga Neurogénica  | Evaluación por urólogo. Con el antecedente de sensación miccional y de haber presentado diuresis espontánea en UCI se indica retiro de sonda foley y medición de residuos post miccionales, los cuales fueron todos menores a 60 cc, por lo que se mantiene diuresis espontánea horaria, con énfasis en entrenamiento control de esfínteres. |

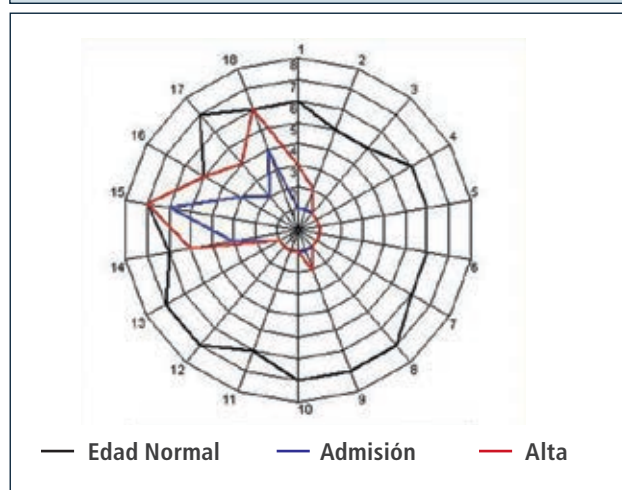
*Continúa en página siguiente.*

viene de la página anterior.

| DÉFICIT DE FUNCIÓN O ESTRUCTURA CORPORAL       | ACCIONES TERAPÉUTICAS   |
|--|---|
| Intestino Neurogénico                          | Dieta rica en fibra. Lactulosa. Entrenamiento hábito intestinal, paso a baño diario, después de las comidas   |
| Dolor Neuropático de extremidad inferior izq   | Pregabalina 25 mg al día  |
| Trastorno de deglución secundario a intubación | Evaluación de deglución por FA. Se constata reflejo deglutorio indemne, se retira sonda nasogástrica.   |
| LIMITACIÓN EN LAS AVDS                         | ACCIONES TERAPÉUTICAS   |
| Autocuidado                                    | Reentrenamiento en AVD básicas por TO   |
| Transferencias y traslados                     | Entrenamiento en silla de ruedas.   |
| Manejo vesical e intestinal                    | Entrenamiento control de esfínteres   |
| RESTRICCIONES EN LA PARTICIPACIÓN              | ACCIONES TERAPÉUTICAS   |
| Familia  | Psicóloga trabaja tanto con paciente como con su familia. Se elaboran fases del duelo. Madre se presenta siempre con muchos recursos, muy optimista pero internalizando condición de su hijo. |
| Hogar  | Se realiza visita domiciliaria, se plantean adecuaciones en hogar.  |
| Educacional                                    | Educadora toma contacto jardín infantil y se realiza orientación para escolarizar en prekinder  |

Egresó de servicio hospitalizados a las 8 semanas, con mejoría de fuerza muscular extremidades inferiores en todos los grupos explorados y realizando marcha asistida con carro posterior y OTP bilateral. WeeFIM total egreso 44 (Figura 3).

**FIGURA 3. WEEFIM INGRESO Y ALTA CASO CLÍNICO A.C.G.**



Autoalimentándose por vía oral. Diuresis y deposiciones espontáneas, buen control de esfínteres.

Mejor adaptado a su condición física. Familia entrenada en manejo, madre mantiene actitud positiva y apoyo permanente en la rehabilitación de su hijo.

Actualmente continúa en terapias ambulatorias en Teletón. A la espera de realizar Laboratorio de Marcha, para evaluación de la condición motora actual para decidir potencial beneficio de nueva infiltración con toxina botulínica.

Cursando prekinder sin problemas, bien integrado y con un adecuado desempeño cognitivo y social.

### CONCLUSIONES

La lesión medular adquirida en pediatría es una patología poco frecuente. Existen ciertas características particulares de este tipo de lesión que exigen un abordaje interdisciplinario por un equipo especializado liderado por un fisiatra.

Nuestra recomendación es manejar la fase subaguda en una unidad de rehabilitación hospitalaria, de esta manera, se evita el costo energético que suponen los traslados diarios a unidades de rehabilitación ambulatoria, se pueden realizar terapias y educación en forma intensiva y es



posible acoger al paciente y familia en el proceso de ajuste y aceptación de la nueva condición.

Creemos que el enfoque mediante modelo CIF asegura el planteamiento integral de los objetivos de rehabilitación, individualizados para cada paciente.

La hospitalización permite disminuir la aparición de complicaciones secundarias y alcanzar más rápidamente el máximo nivel de ganancia funcional esperable para el tipo de lesión. También es fundamental para entrenar al paciente y su familia en el manejo domiciliario.

Al ingreso a la unidad de rehabilitación, la acogida del paciente y su familia debe ser inmediata. Se debe abordar desde el inicio el nivel de información que la familia tiene, sus angustias y temores, sus expectativas. Ir evaluando cómo está viviendo el niño este proceso. Dar información clara, plantear objetivos a corto y mediano plazo, entregarles herramientas de manejo, securizarles, empoderarles. El equipo debe enfrentar al paciente y familia con seguridad y con un manejo coherente.

Luego de alcanzados los objetivos iniciales, el paciente debe continuar su rehabilitación en forma ambulatoria, entendiendo que se trata de un proceso dinámico en el tiempo y que tiene fecha de inicio, pero no de término.

## REFERENCIAS BIBLIOGRÁFICAS

1. Parent S, et al. Spinal Cord Injury in the Pediatric Population: A Systematic Review of the Literature. *Journal of Neurotrauma* 2011; 28: 1515 -1524
2. Massagli T. Medical and rehabilitation issues in the care of children with spinal cord injury. *Phys Med Clin Rehab N Am* 2000 Feb; 11(1): 169 - 82
3. Vogel L, Hickey K, Klaas S. Unique issues in pediatric spinal cord injury. *Orthopedic Nursing* 2004 Sep - Oct; 23 (5) 300 - 8.
4. Zonfrillo M, Durbin D, Winston K. Physical Disability After Injury-Related Inpatient Rehabilitation in Children *Pediatrics* 2013;131:e206.
5. Blanco R., Málaga I., Alvarez R., Lesión medular lumbar sin anomalías visibles en imágenes radiológicas. Localización excepcional en un niño. *Arch Argent Pediatr* 2011; 109 (3): e47-e51/e47.
6. Munduteguy M., Garcés J., Romero C. SCIWORA: La importancia de la resonancia nuclear magnética para su diagnóstico. *Revista Argentina de Radiología*, Volumen 75, Número 1, 19 - 21.
7. American Spinal Injury Association: International Standards for Neurological Classification of Spinal Cord Injury, revised 2002. 2002. Chicago, IL, American Spinal Injury Association.
8. Bracken MB. Steroids for acute spinal cord injury (review). *Cochrane Database system review* 2012
9. Pettiford JN, Bickchandani J. A review: The role of high dose methylprednisolone in spinal cord trauma in children. *Pediatr Surg Int* 2012 Mar; 28 (3): 287 - 94.
10. Betz RR, Mulcahey MJ, D'Andrea LP. Acute Evaluation and management of spinal cord injury. *The Journal of Spinal Cord Medicine* 2004; 27 Suppl 1 S11-5
11. Brown R, DiMarco A, Hoit J, Respiratory Dysfunction and Management in Spinal Cord Injury *Respir Care*. 2006 August ; 51(8): 853-870
12. Bycroft J., Shergill I, Choong E., Autonomic dysreflexia: A medical emergency. *Postgrad Med J* 2005; 81: 232 - 235
13. Blackmer J. Rehabilitation Medicine: Autonomic dysreflexia. *CMAJ* 2003;169 (9) :931 - 5.
14. Dorsher P, Mc Intosh P. Neurogenic Bladder. *Advances in Urology* 2012: 816274.
15. Awad R., Neurogenic bowel dysfunction in patients with spinal cord injury, myelomeningocele, multiple sclerosis and Parkinson's disease. *World J Gastroenterol* 2011. 17 (46): 5035 - 5048
16. Jones T., Ugalde V., Franks P. et al. Venous thromboembolism after spinal cord injury: incidence, time course, and associated risk factors in 16,240 adults and children. *Arch Phys Med* Dec 2005; 86(12):2240-7.
17. Chen H, Wang X. Heparin for venous thromboembolism prophylaxis in patients with acute spinal cord injury: a systematic review and meta-analysis. *Spinal Cord* 2013
18. Claret Teruel et al, Lesión medular aguda en la edad pediátrica. *Ann Pediatr (Barc)* 2006; 65 (2): 162 - 5.
19. Chronic spinal cord injury: Management of patients in acute hospital settings. *Clinical standards department British Society of Rehabilitation Medicine* February 2008; Number 9, 1 - 12.
20. Kirchberg I., Cieza A, Biering-Sorensen F, ICF Core Sets for individuals with spinal cord injury in the early post-acute context. *Spinal Cord* 2010 Apr; 48(4):297-304.
21. Turner L., Dysler W. The rehabilitation Complexity Scale: A simple, practical tool to identify complex specialized services in neurologic rehabilitation. *Clin Med* 2007; 593 - 599.

Las autoras declaran no tener conflictos de interés, en relación a este artículo.