

TRADUCCIÓN

INDICACIONES, TÉCNICAS Y RESULTADOS DE REEMPLAZO TOTAL DE CADERA EN ESTADOS UNIDOS

DR. ROBERT W. BUCHHOLZ (1)

1. Profesor, Departamento de Cirugía Ortopédica, Centro Médico de UT Southwestern (UT Southwestern Medical Center), Dallas, TX, Estados Unidos.

Email: robert.buchholz@utsouthwestern.edu

RESUMEN

Hace 50 años, Sir John Charnley introdujo la era del reemplazo total de cadera. Sus innovaciones en la fijación de la prótesis con polimetilmetacrilato, el par de fricción de metal/polietileno, la instrumentación estandarizada y los quirófanos con aire purificado, revolucionaron los intentos previos a reemplazar caderas con artrosis. En Estados Unidos, los principios y la prótesis de Charnley fueron adoptados, investigados y modificados tal como lo ha sido en otros países. Sin embargo, su técnica y conceptos básicos siguen estando vigentes y el reemplazo total de cadera es ampliamente considerado uno de los procedimientos quirúrgicos más exitosos en la cirugía ortopédica. Más de 400.000 reemplazos de cadera son realizados anualmente en los Estados Unidos.

Palabras clave: Reemplazo de cadera, artroplastia total de cadera, implante femoral.

INDICACIONES PARA REEMPLAZO TOTAL DE CADERA

Las indicaciones aceptadas para el reemplazo total de cadera han cambiado y se han ampliado a través de los años. Una operación que era más bien un procedimiento de salvataje para ancianos con bajas expectativas, ha evolucionado y se ha convertido en la cirugía preferida para una amplia gama de condiciones patológicas de la cadera. La indicación principal para una Prótesis Total de Cadera (PTC) sigue siendo una artrosis en etapa avanzada. Actualmente, la población de Estados Unidos, que cada vez tiene un promedio de edad mayor, padece de una epidemia de obesidad (estimaciones recientes muestran que un tercio de la población estadounidense es obeso y con un índice de masa corporal mayor a 30) y la prevalencia de artrosis primaria ha

aumentado significativamente. Cuando el tratamiento no quirúrgico, tales como bajar de peso, modificación de cantidad de actividad, ayuda con bastón y medicamentos antiinflamatorios no esteroideos, fracasan en aliviar el dolor, el reemplazo total de cadera ofrece un tratamiento altamente predecible.

Históricamente, las artritis inflamatorias, principalmente debido a una enfermedad reumatoide, han sido otra indicación común para una PTC. Sin embargo, desde la introducción hace varias décadas de medicamentos anti-reumáticos que modifican la enfermedad, la prevalencia de destrucción reumática avanzada de la articulación de la cadera ha disminuido. La artrosis post traumática secundaria a fracturas y/o luxación del acetábulo y fémur proximal aún siguen siendo indicaciones frecuentes para PTC.

La Osteonecrosis con colapso segmentario de la cabeza del fémur es una indicación muy frecuente para el reemplazo total de cadera. Con el amplio uso de corticoesteroides para múltiples condiciones médicas, el alto índice de alcoholismo en la población general y el número cada vez mayor de pacientes con VIH que toman medicamentos antiretrovirales altamente activos, la incidencia de Osteonecrosis ha aumentado en Estados Unidos y también en muchos otros países industrializados.

Las fracturas desplazadas del cuello del fémur en pacientes mayores de 60 años se han convertido en otra indicación frecuente para una PTC. Varios estudios retrospectivos amplios junto con pruebas clínicas aleatorias, han mostrado que la PTC otorga un mejor resultado funcional y menos complicaciones en comparación con las técnicas tradicionales de fijación interna o hemiartroplastia para fracturas desplazadas del cuello del fémur.

Indicaciones menos frecuentes para una PTC son los tumores primarios o metastásicos de la articulación de la cadera y las secuelas de una artritis postinfecciosa.

TÉCNICAS DE REEMPLAZO TOTAL DE CADERA

La técnica quirúrgica para el reemplazo total de cadera ha evolucionado durante los últimos 50 años. Mientras que los tradicionales componentes cementados de Charnley aún siguen siendo populares en el Reino Unido y gran parte de Europa, actualmente la mayoría de los cirujanos en Estados Unidos utilizan solamente prótesis no cementadas. Más aun, los tipos de superficie de apoyo han cambiado dramáticamente, especialmente durante los últimos 10-20 años.

COMPONENTES ACETABULARES

Actualmente, todos los centros ortopédicos utilizan sólo copas acetabulares no cementadas (1). En efecto, la mayoría de los cirujanos ortopédicos jóvenes no sabe cómo implantar copas acetabulares cementadas en artroplastías. Las copas hemisféricas no cementadas tienen distintos diseños con superficies plasma *spray* o microporosas para la osteointegración del hueso de neoformación. Se pueden fijar de inmediato utilizando copas con púas, aletas o tornillos. En la medida que sea técnicamente factible, se deben utilizar copas sólidas sin orificios para tornillos con el objetivo de disminuir el desgaste del polietileno y reducir el espacio efectivo para la proliferación de osteolisis.

El posicionamiento de la copa es fundamental para lograr que la prótesis sea estable. Idealmente, la anteversión de ésta debe ser entre 10 y 30 grados y con una inclinación de la copa entre 40 y 50 grados respecto a la horizontal. Posiciones diferentes pueden predisponer a una luxación y/o a un aumento en el desgaste del polietileno. El posicionamiento preciso de la copa se puede lograr utilizando puntos de referencia de la superficie del cuerpo, o puntos de referencia intraoperatorios (por ejemplo: el ligamento transversal del acetábulo) o asistencia computacional.

En los últimos cinco años la popularidad de las copas revestidas con metal trabecular ha aumentado en las artroplastías primarias y de revisión. Las dimensiones microporosas de tantalio o de metal trabecular proveen una superficie áspera ideal para una estabilidad inmediata con hueso trabecular, junto con dimensiones de poro más favorables para una osteointegración rápida de la prótesis.

COMPONENTES FEMORALES

En los últimos 20 años las prótesis femorales han experimentado una evolución similar en términos de diseño. Mientras que vástagos femorales cementados son utilizados ocasionalmente (artroplastía híbrida), los vástagos no cementados actualmente constituyen aproximadamente el 80-90% del mercado (2). La mayoría de los vástagos femorales modernos no cementados comparten un diseño genérico común, que incluye:

- 1) Composición de titanio con su módulo elástico favorable;
- 2) Una configuración de doble o triple cuña lo que permite una fijación inmediata, llenar el canal medular y una temprana estabilidad;
- 3) Un diseño recto y sin collar;
- 4) Disponibilidad en varios tamaños;
- 5) Modularidad para ser utilizado en pacientes con deformidad femoral proximal significativa;
- 6) Superficies revestidas proximal y circunferencialmente con microporos entre 100 y 600 micrones;
- 7) Instrumentación precisa para insertar a través de pequeñas incisiones;
- 8) Cuellos con acodadura para una recuperación precisa del brazo de palanca de los abductores; y
- 9) Revestimiento opcional con hidroxiapatita de la superficie porosa para una mayor osteointegración. A pesar de estas características de diseño comunes y ampliamente utilizadas, varios otros diseños de vástagos son promocionados en los Estados Unidos.

SUPERFICIES DE APOYO

Históricamente, la modalidad de fracaso principal a largo plazo para RTC ha sido el desgaste abrasivo del polietileno, lo cual resulta en osteolisis y el aflojamiento de los componentes (figura 1). Avances tecnológicos han dado lugar a la introducción de tres soluciones potenciales para este problema clínico.

Primero, polietileno altamente entrecruzado fue usado clínicamente hace aproximadamente 10-15 años (3). En las pruebas de laboratorio y en la experiencia clínica inicial, sus propiedades de desgaste abrasivo son 5-10 veces mejor que el polietileno convencional. Este mejoramiento biomecánico junto con los cambios en la esterilización, envasado y almacenamiento del polietileno mejora notablemente su longevidad.

FIGURA 1. REEMPLAZO BILATERAL TOTAL DE CADERA

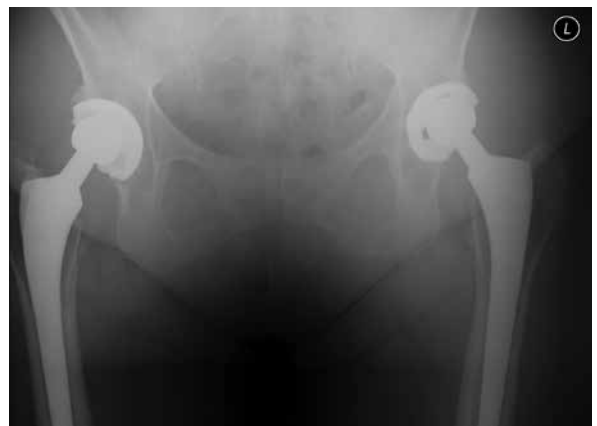

Figura 1. Radiografía de pelvis en un seguimiento a 20 años de una mujer de 65 años con reemplazo total de cadera bilateral por osteoartritis y displasia acetabular moderado. Su estado funcional bilateral es excelente aunque las radiografías indican un desgaste moderado de los forros de polietileno convencionales.

Múltiples estudios recientes bien documentados de metal o cerámica sobre polietileno altamente entrecruzado, muestran un promedio de 10 años con un desgaste menor y sin osteolisis, incluso en pacientes jóvenes altamente activos (3).

Segundo, las superficies de apoyo de metal sobre metal fueron reintroducidas en Europa y Estados Unidos para los reemplazos de cadera convencional y las artroplastías de superficie. Teóricamente, la superficie de apoyo de metal sobre metal genera menos desgaste volumétrico y por lo tanto, menos osteolisis comparado con metal sobre polietileno. En un principio, se obtuvieron resultados favorables en Estados Unidos y su uso se amplió a tal extremo que hace cinco años, el 35% de todos los pares de fricción eran de metal sobre metal. Sin embargo, múltiples registros de artroplastías y pruebas clínicas individuales reportaron índices de fracaso más altos con las superficies de apoyo de metal sobre metal tanto en las de superficie como en las RTC primarias utilizando cabezas con diámetros grandes (4,5). Una nueva complicación de metalosis con reacciones locales adversas de tejidos y altos niveles de iones de metal en la sangre fue identificada (figuras 2A, 2B) (6). El fracaso catastrófico temprano con reacción adversa local de tejidos ha sido recientemente atribuido a la corrosión del cono de la cabeza-cuello, especialmente con el uso de cabezas femorales modulares con un diámetro de 36 mm o más (7). Independiente de la etiología, fuente y patogénesis de esta metalosis, las agencias gubernamentales en Reino Unido y Estados Unidos han publicado advertencias sobre el uso de pares de fricción de metal sobre metal. Su uso ha disminuido precipitadamente a menos el 5% del mercado americano.

Una tercera y última solución para el desgaste a largo plazo son las prótesis de cerámica sobre cerámica. La combinación de un revestimiento cerámico en una copa de metal articulado con una cabeza de cerámica, crea la superficie de menor fricción actualmente disponible para RTC. Los residuos por desgaste y osteolisis son poco frecuentes. Problemas iniciales con rotura de la cerámica y una complicación poco explicable de un chirrido audible de la superficie de cerámica sobre cerámica han sido abordados y prácticamente eliminados con los cambios tecnológicos y los mejoramientos de fabricación. Los pares de fricción de cerámica están siendo utilizados cada vez más en Estados Unidos.

MÉTODOS QUIRÚRGICOS

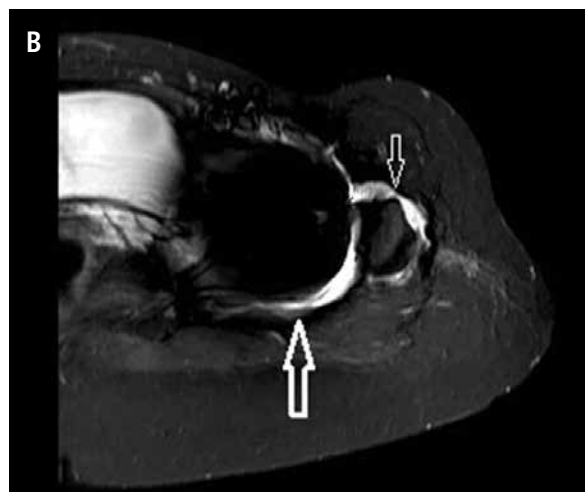
Muchos métodos distintos han sido utilizados para la artroplastía de cadera. Actualmente, la mayoría de los cirujanos utilizan el método posterior (*Southern, Kocher*), anterolateral (*Hardinge*), anterior, o un método con dos incisiones. Los autores de cada uno de estos métodos proponen que existen ventajas específicas en las distintas aproximaciones y técnica quirúrgica. Estas diferencias prácticas y teóricas entre los diferentes abordajes incluyen la extensión de la exposición, la facilidad para insertar la prótesis de acetábulo y/o prótesis femoral, la precisión del posicionamiento de los componentes, el grado de trauma muscular abductor y la rapidez de la rehabilitación. A la fecha, toda la medicina basada en evidencias

no muestra diferencias significativas o clínicamente importantes entre los diferentes abordajes. Así mismo, no se ha comprobado que la artroplastía de cadera asistida por computador mejore los resultados clínicos o radiográficos y actualmente no es ampliamente utilizada.

FIGURA 2

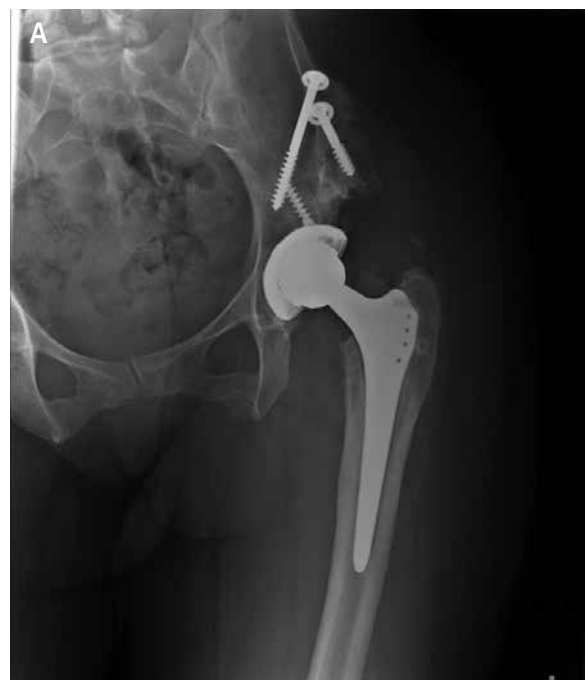

Figura 2. (A) Radiografía anteroposterior de una mujer de 35 años cinco años después de un reemplazo de cadera total con superficies de apoyo de metal sobre metal debido a displasia acetabular y osteoartritis secundaria severa. En un principio, no experimentó dolor pero actualmente sufre de dolor difuso en la cadera izquierda.



(B) MARS imagen IRM de su cadera izquierda muestra acumulación de líquido posterior (flecha grande) y anterior (flecha chica) a la cadera izquierda lo cual sugiere una infección o reacción local de los tejidos blandos al metal sobre metal.

Lamentablemente, la cirugía “mínimamente invasiva” de la cadera ha sido altamente promocionada en Estados Unidos. Las ventajas teóricas de dichos métodos para la artroplastía de cadera no han sido comprobadas en pruebas clínicas. Sin embargo, debido a conceptos erróneos por parte de los pacientes, el concepto es aún extremadamente popular.

RESULTADOS DE ARTROPLASTÍA TOTAL DE CADERA

La artroplastía total de la cadera encabeza la lista de procedimientos quirúrgicos reconstructivos más exitosos. En términos de supervivencia de la prótesis y el resultado percibido por el paciente, la artroplastía de cadera es constantemente calificada como una cirugía excelente y eficaz en términos de costos.

Si utilizamos el método de análisis Kaplan-Meier, la supervivencia del RTC convencional a 20 años se mantiene en un 85-90%. Una cirugía de revisión puede ser necesaria principalmente durante el primer o segundo año (por infección, dislocación o fractura periprotésica) y se mantiene después de los primeros años en una tasa de menos del 1% anualmente. Luego de 20 años, las tasas de revisión aumentan debido a osteolisis y aflojamiento aséptico. Con el uso de nuevos pares de fricción más resistentes, se espera que las altas tasas de supervivencia se prolonguen a 25-30 años. Sin embargo, debido a que el RTC se está realizando cada vez más en pacientes jóvenes, activos y frecuentemente más obesos, esta supervivencia prolongada no siempre se obtiene.

Los resultados percibidos por los pacientes, de acuerdo a lo evaluado en mediciones de calidad de vida, también son excelentes luego de un reemplazo total de cadera. Independiente de que sea medido por SF-36 (resultado general de función), WOMAC (medición específica de enfermedad/extremidad) o una medición general clínica tal como el *score* de Harris, la artroplastía total de cadera ofrece mejoras predecibles en el estado funcional y en el dolor de los pacientes. La mejoría reportada en estas mediciones de resultados supera aquellos de prácticamente cualquier otro procedimiento quirúrgico ortopédico o general.

Los resultados posteriores a un reemplazo total de cadera varían según el nivel socioeconómico, sexo, etnicidad y perfil psicológico de los pacientes. Cabe destacar que datos recientes de nuestra institución muestran que los logros de mejoramientos en SF-36 y WOMAC para

pacientes hispanos son mayores que aquellos en otros grupos étnicos. Sin embargo, casi todos los pacientes muestran un mejoramiento estadísticamente significativo en su rendimiento postoperatorio. La función y dolor mejoran hasta un año posterior a la cirugía y después sólo se mantienen. En la medida que los pacientes envejecen, se observa un deterioro menor en su rendimiento.

COMPLICACIONES

Las complicaciones iniciales postoperatorias incluyen infección de la incisión, trombosis venosa profunda y/o embolia pulmonar y dislocación. Las complicaciones tardías principalmente consisten en osteolisis y aflojamiento aséptico. Datos recientes de *Medicare* reflejan un patrón de complicaciones que está cambiando con el uso prácticamente universal de componentes no cementados y los nuevos pares de fricción. Las complicaciones iniciales de fracturas periprotésicas, dislocaciones y reacciones adversas locales de tejidos han aumentado mientras que las complicaciones posteriores de osteolisis/aflojamientos han disminuido en su prevalencia. En definitiva, la tasa de complicaciones es baja. Los Centros de Servicios de *Medicare* y *Medicaid* (CMS) del gobierno general de Estados Unidos han identificado estándares de calidad específicos para hospitales para la artroplastía total de cadera. Dichos estándares incluyen readmisión hospitalaria por cualquier motivo durante 30 días y varias complicaciones quirúrgicas y médicas con un plazo de 90 días, identificados a través de una base de datos de reclamos. Estas medidas de calidad hospitalaria serán utilizadas para ajustar los pagos clínicos/hospitalarios para este procedimiento quirúrgico electivo que es realizado ampliamente. Además, esta información se hará pública para ayudar a los pacientes a comparar los resultados entre distintos hospitales (8,9).

CONCLUSIONES

La artroplastía total de cadera es un procedimiento quirúrgico dinámico y en evolución. La tecnología moderna e instrumentación junto con los métodos quirúrgicos estandarizados se unen para hacer que este procedimiento reconstructivo en pacientes severamente discapacitados, sea altamente predecible y efectivo en términos de costos. Hasta la llegada de una solución biológica reproducible para la osteoartritis de la cadera, la artroplastía total de cadera promete seguir siendo un tratamiento excelente para pacientes que sufren de artritis avanzada de la cadera.

REFERENCIAS BIBLIOGRÁFICAS

1. Howard JL, Kremers HM, Loechler YA, et.al. Comparative survival of uncemented acetabular components following primary total hip arthroplasty. *J Bone Joint Surg Am.* 2011 Sep 7; 93(17): 1597-1604.
2. Kim YH, Kim JS, Park JW, Joo JH. Comparison of total hip replacement with and without cement in patients younger than 50 years of age: the results at 18 years. *J Bone Joint Surg Br.* 2011 Apr; 93(4):449-455.
3. Engh Jr CA, Hopper Jr RH, Huynh C, Ho H, Sritulanondha S, Engh Sr CA. A prospective, randomized study of crosslinked and non-crosslinked polyethylene for total hip arthroplasty at 10-year follow-up. Read at the Annual Meeting of the American Association of Hip and Knee Surgeons; 2011 Nov4-6; Dallas, TX.
4. Smith AJ, Dieppe P, Vernon K, Porter M, Blom AW; National Joint Registry of England and Wales. Failure rates of stemmed metal-on-metal hip replacements: analysis of data from the National Joint Registry of England and Wales. *Lancet.* 2012 Mar 31; 379:1199-1204. Epub 2012 Mar 13.
5. Canadian Hip Resurfacing Study Group. A survey on the prevalence of pseudotumors with metal-on-metal hip resurfacing in Canadian academic centers. *J Bone Joint Surg Am.* 2011 May; 93 Suppl 2:118-121.
6. Meding JB, Meding LK, Keating EM, Berend ME. Low incidence of groin pain and early failure with large metal articulation total hip arthroplasty. *Clin Orthop Relat Res.* 2012 Feb; 470(2):388-394.
7. Takamura KM, Langton D, Gandhi JN, et.al. The main issue of large diameter MOM total hip replacement: the taper junction. Read at the Annual Meeting of the American Academy of Orthopaedic Surgeons; 2012 Feb 7-11; San Francisco, CA. Paper no. 562.
8. Bozic KJ, Shulman BS, Bashyal RK, Anthony SG, Chiu V, Rubash HE. The validity of using administrative claims data in revision total hip arthroplasty outcomes reporting. Read at the Annual Meeting of the American Association of Hip and Knee Surgeons; 2011 Nov4-6; Dallas, TX. Paper no 19.
9. Bozic KJ, Grosso L, Lorin Z, et.al. Profiling Hospital Performance Based on Risk-Standardized Complication Rates Following Elective Primary Total Hip and Knee Arthroplasty. *J Bone Joint Surg* (in press 2013).

El autor declara no tener conflictos de interés, en relación a este artículo.